

## **FUNCTIONAL AND COSMETIC RESULTS OF LIMBERG FLAP PROCEDURE IN PILONIDAL SINUS SURGERY**

### **Pilonidal sinüs cerrahisinde Limberg flep yönteminin fonksiyonel ve kozmetik sonuçları**

**Orhan Bat<sup>1</sup>, Kafkas Çelik<sup>2</sup>, Hasan Altun<sup>2</sup>, Aziz Bora Karip<sup>2</sup>, Bülent Kaya<sup>1</sup>, Kemal Memişoğlu<sup>2</sup>**

Kanuni Sultan Süleyman EA Hastanesi Genel Cerrahi Kliniği<sup>1</sup>, Fatih Sultan Mehmet EA Hastanesi Genel Cerrahi Kliniği<sup>2</sup> İstanbul / TURKEY

**Yazışma Adresi:** Dr. Bülent Kaya [drbkaya@yahoo.com](mailto:drbkaya@yahoo.com)

**Cer San D (J Surg Arts), 2014;7(1);15-17. <http://dx.doi.org/10.14717/jsurgarts.2014.129>**

#### **ABSTRACT**

Pilonidal sinus is chronic disease in gluteal region. The functional and cosmetic results of Limberg flap procedure was evaluated retrospectively in this study. The 62 patients operated in between June 2010 and June 2012 with the diagnosis of pilonidal sinus were studied. Patient's age, sex, operation findings, postoperative complications, incision site complaints, recurrences and patient satisfaction was evaluated. There were 52 men and 10 women. Average age was  $27.09 \pm 7.42$ . The average follow-up time was  $15.32 \pm 5.60$  months. There were 13 wound infection and 2 wound dehiscences. The most common complaint was pain in surgical site (12 patients). The average patient satisfaction score was  $2.35 \pm 0.95$ . The functional and cosmetical results of Limberg flap is confusing. The prospective studies seems to be needed.

**Key words:** Pilonidal sinus, cosmetical results, functional results.

#### **ÖZET**

Pilonidal sinüs, gluteal bölgenin kronik bir hastalığıdır. Bu çalışmada Limberg Flep yönteminin fonksiyonel ve kozmetik sonuçları retrospektif olarak incelendi.

Haziran 2010 ile Haziran 2012 tarihleri arasında Pilonidal sinüs tanısı ile opere edilen 62 hasta çalışmaya dahil edildi. Hastaların yaş, cinsiyet, operasyon bulguları, postoperatif komplikasyonlar, gluteal bölgede insizyon hattı şikayetleri, nüks durumları ve ameliyat memnuniyetleri kayıt edildi.

Hastaların 52'si erkek 10'u kadın idi. Ortalama yaş  $27.09 \pm 7.42$  idi. Hastalarda ortalama takip süresi  $15.32 \pm 5.60$  ay olarak bulundu. Postoperatif dönemde 13 hastada yara yeri enfeksiyonu, 2 hastada ise yara ayrışması tespit edildi. En sık görülen şikayet yara yerinde ağrı idi (12 hasta). Hastaların ortalama memnuniyet değeri  $2.35 \pm 0.95$  olarak bulundu.

Limberg flep yönteminin fonksiyonel ve kozmetik sonuçları tartışmaya açıktır. Bu konuyla ilgili daha geniş prospektif çalışmalar gerekli görünmektedir.

**Anahtar kelimeler:** Pilonidal sinüs, kozmetik sonuçlar, fonksiyonel sonuçlar

#### **GİRİŞ**

Pilonidal sinüs hastalığı, sakrokoksigeal bölgenin orta hattında görülen, akut veya kronik gidişli, bir ya da daha fazla sinüs varlığı ile seyreden bir patolojidir. Bu önemli hastalığın doğuştan mı yoksa edinsel mi olduğu sorusuna cevap aranmıştır. Günümüzde yaygın kabul edilen görüş, bu hastalığın edinsel etiyojolojiye sahip olduğudur (1).

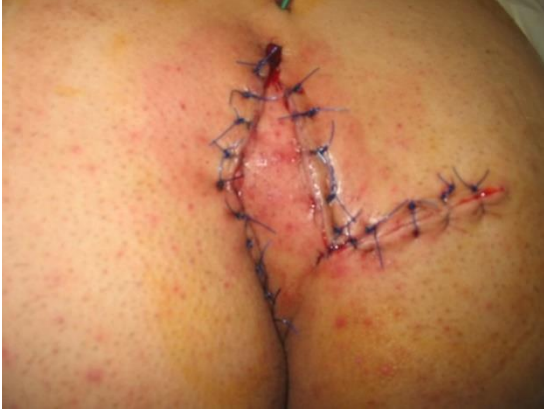Pilonidal sinüs hastalığının tedavisi, halen tartışmalı konulardan biri olmaya devam etmektedir. Tüm tedavi yaklaşımlarının çeşitli avantaj ve dezavantajlara sahip olması, herhangi birinin diğerlerine göre çok belirgin bir üstünlük sağlayamamış olması, ideal yöntem araştırmalarının devam etmesine sebep olmuştur. Primer tamir yönteminde bildirilen yüksek

nüks oranları, parsiyel kapama ile birlikte görülen yara iyileşme sorunları önemli problemlerdir.

Bu çalışmamızda, pilonidal sinüs tedavisinde son yıllarda yaygın olarak kullanılan Limberg flep yönteminin fonksiyonel ve kozmetik sonuçlarını incelemeyi amaçladık.

### MATERYAL VE METOD

Haziran 2010 ile Haziran 2012 tarihleri arasında pilonidal sinüs tanısı ile opere edilen 62 hasta çalışmaya dahil edildi. Hastaların gluteal bölgeleri ameliyat öncesi geniş olarak traş edildi. Intergluteal bölge ameliyat masası kenarına yapıştırılan flasterler yardımı ile açıldı. Çalışmada opere edilen hastaların tümü aynı cerrah tarafından opere edildi. Ameliyat öncesi anestezi induksiyonunda tüm hastalara 1 gr sefazolin sodyum IV olarak uygulandı. Cerrahi teknikte, sinüs ağzından metilen mavisi verilerek hastalıklı alan eşkenar dörtgen şeklinde eksize edildi. Oluşan defekt, sağ ya da sol gluteal bölgeden getirilen cilt-cilt altı flepler ile kapatıldı (Resim 1). Tüm hastalarda dren kullanıldı. Postoperatif dönemde ampicilin+sulbaktam 375 mgr tb 2x1/gün rutin olarak kullanıldı. Hastane çıkışının ardından hastalar poliklinik kontrolüne çağrıldı. Tüm hastaların dosyalarına ulaşıldı. Hastaların ameliyat memnuniyetleri skorlanarak kötü (1 puan), orta (2 puan), iyi (3 puan), çok iyi (4 puan) olarak sınıflandırıldı. Hastaların yaş, cinsiyet, operasyon bulguları, postoperatif komplikasyonlar, gluteal bölgede insizyon hattı şikayetleri, nüks durumları ve ameliyat memnuniyetleri kayıt edildi. Sonuçların istatistiksel değerlendirilmesi SPSS 17 programı ile yapıldı.



**Resim 1:** Limberg flep. Erken postoperatif dönem.

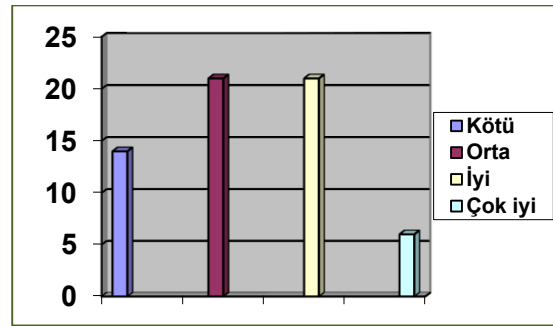
### SONUÇLAR

Klinik serimizde hastaların 52'si erkek, 10'u kadın idi. Ortalama yaş  $27.09 \pm 7.42$  (16-49 arası) idi. Hastalarda ortalama takip süresi  $15.32 \pm 5.60$  (6-25 ay arası) olarak bulundu. Hastaların tamamı postoperatif en geç 48. saatte taburcu edildi. Postoperatif dönemde 13 hastada yara yeri enfeksiyonu ve 2 hastada yara ayrışması tespit edildi. Bu hastalar drenaj ve antibiyoterapi ve yara revizyonu ile başarılı şekilde tedavi edildiler. Hastaların insizyon

yeri şikayetleri Tablo 1'de özetlenmiştir. En sık görülen şikayet yara yerinde ağrı idi (12 hasta). Hastaların ortalama ameliyat memnuniyet değeri  $2.35 \pm 0.95$  olarak bulundu. Hasta memnuniyet değerlendirmesi Şekil 1'de gösterildi. Ameliyatı kötü olarak değerlendiren 14 hastanın 12'sinde yara problemleri (enfeksiyon, yara ayrışması) mevcuttu.

**Tablo 1:** Hastaların gluteal bölge şikayetleri.

Şikayet	Hasta Sayısı (n)
Gluteal bölgede ağrı	12
Gluteal bölgede hissizlik	9
Gluteal bölgede gerginlik	9



**Şekil 1:** Hastaların ameliyat değerlendirilmesi.

### TARTIŞMA

Pilonidal sinüs hastalığı özellikle genç erişkinleri etkileyen kronik karakterde bir hastalıktır. İlk kez 1883 yılında tarif edilmiştir. Hastalığın insidansı 26/100.000 olarak ifade edilmiştir (2,3). Günümüze kadar birçok tedavi şekli uygulanmakla birlikte, hiçbirisi altın standart halini almamıştır. Düşük nüks oranı, hastanede kısa kalış süresi, erken işe dönüş, minimal yara komplikasyonu pilonidal sinüs cerrahisinde hedeflenen sonuçlardır.

Son yıllarda pilonidal sinüs tedavisinde flep yöntemleri popülerite kazanmıştır (4,5). Hala Limberg flep yöntemi bu amaç için en sık kullanılan operasyon tipidir (6-8). Hastalıklı bölgenin eksizyonu sonrası yara yerinin gerilimsiz ve primer olarak kapatılması bu cerrahi tekniğin en önemli özelliğidir. Ayrıca flep rotasyonu sonrası intergluteal hat silinmektedir. Müller ve ark. (9) Limberg flep sonrası kozmetik sonuçlar, morbidite ve hasta memnuniyetini araştırmışlardır. Bu prospektif çalışma sonucunda Limberg flep yöntemine bağlı kozmetik sonuçların yetersizliğinden bahsedilmiştir. Bizim çalışmamızın kozmetik sonuçları Müller ve ark.'nın çalışması ile benzer özellikler ihtiva etmekteydi. Genel olarak ameliyatı değerlendiren hastalarda memnuniyet ortalaması 2.35 idi. Hastaların 14 tanesi ameliyat kötü olarak değerlendirmiştir. Bu sayı Limberg flep yönteminin fonksiyonel ve kozmetik sonuçları açısından önemlidir. Hastaların ameliyat sonrası insizyon bölgesinde belirttikleri şikayetler dikkat çekici-

dir. Serimizde toplam 30 hastada bu bölgede ağrı, hissizlik ve gerginlik şikayetleri mevcuttu.

Sonuç olarak Limberg flep yönteminin fonksiyonel ve kozmetik sonuçları tartışmaya açıktır. Bu konuyla ilgili daha geniş çaplı prospektif çalışmalar gerekli görünmektedir.

#### KAYNAKLAR

1- Hamaloğlu E, Yorgancı K. Pilonidal sinüs. In: Sayek İ. Temel Cerrahi. 3. Baskı, Güneş Kitabevi, Ankara, 2004, s:1273-5.

2- McCallum I, King PM, Bruce J. Healing by primary versus secondary intention after surgical treatment for pilonidal sinus. Cochrane Database Syst Rev. 2007;17(4):CD006213. Review. Update in: 2010;(1):CD006213.

3- Søndena K, Andersen E, Nesvik I, Søreide JA. Patient characteristics and symptoms in chronic pilonidal sinus disease. Int J Colorectal Dis. 1995; 10(1):39-42.

4- Dilek ON, Bekerecioğlu M. Role of simple V-Y advancement flap in the treatment of complicated pilonidal sinus. Eur J Surg. 1998;164(12):961-4.

5- Osmanoglu G, Yetisir F. Limberg flap is better for the surgical treatment of pilonidal sinus. Results of a 767 patients series with an at least five years follow-up period. Chirurgia (Bucur). 2011; 106(4):491-4.

6- Ates M, Dirican A, Sarac M, Aslan A, Colak C. Short and long-term results of the Karydakias flap versus the Limberg flap for treating pilonidal sinus disease: a prospective randomized study. Am J Surg. 2011;202(5):568-73.

7- Tavassoli A, Noorshafiee S, Nazarzadeh R. Comparison of excision with primary repair versus Limberg flap. Int J Surg. 2011;9(4):343-6.

8- Aslam MN, Shoaib S, Choudhry AM. Use of Limberg flap for pilonidal sinus-a viable option. J Ayub Med Coll Abbottabad. 2009;21(4):31-3.

9- Müller K, Marti L, Tarantino I, Jayne DG, Wolff K, Hetzer FH. Prospective analysis of cosmesis, morbidity, and patient satisfaction following Limberg flap or the treatment of sacrococcygeal pilonidal sinus. Dis Colon Rectum. 2011;54(4):487-94.