

## **FITİK TAMİRİNDE MESH KULLANIMI VE KOMPLİKASYONLARI**

### **The use of mesh in hernia repair and It's complications.**

**Osman Nuri Dilek, FACS**  
**Kadir Serkan Türel**

Kocatepe Tıp Fakültesi, Genel Cerrahi ABD. Afyonkarahisar

**J Surg Arts, 2009:2;1-9.**

#### **ABSTRACT**

Millions of patients are affected each year, presenting most commonly with primary ventral, incisional, and inguinal hernias. The incidence of hernia within the general population is estimated at 2% with 20% of cases occurring in adults. Incisional hernias occur frequently after abdominal surgery and recurrence after repair has been reported in up to 54% of patients.

Hernia repair is one of the most common elective procedures in general surgery. The last two decades has brought new technical developments (prosthetic mesh, laparoscopy) to hernia repair. The use of prosthetic mesh to repair incisional and ventral hernias results in lower recurrence rates (<20%) compared with primary suture techniques (~50%). Agreement has been achieved that tension-free hernia repair using prostheses reduces recurrence rates significantly. Approximately 60% of prosthetic repairs of the inguinal floor are believed to use a flat mesh of some type, and 90% of incisional and ventral hernia repairs incorporate the use of a synthetic prosthesis. Prosthetic products, natural and synthetic, have been used in herniorrhaphy for decades.

However, the use of prosthetic mesh for hernia repair can cause serious complications such as infection, seroma formation, fistulae formation, adhesion, biomaterial-related intestinal obstructions, and other miscellaneous complications. These complications are directly related to different factors (surgeon, technique, type of mesh used, patients with associated pathologies etc.).

In conclusion, none of the available materials and techniques can be described as the "ideal mesh" and "ideal repair technique", so far. Due to the quality of the available studies, the question concerning the best approach and the best mesh cannot be answered sufficiently yet. For these reason, we need prospective, randomised clinical and technical studies.

**Key word:** Hernia, repair, prosthetic mesh and complication.

#### **ÖZET**

Her yıl milyonlarca insanda primer ventral, insizyonel ve inguinal fitik meydana gelir. Toplumun %2-20'sinde fitik vardır. İnsizyonel fitikler sıklıkla karın cerrahisinden sonra ve %54 lere varan sıklıkta görülebilir.

Fitik tamiri genel cerrahide en fazla yapılan ameliyatlardan birisidir. Son yirmi yılda fitik tamirinde yeni teknik araçlar (prostetik mesh, laparoskopji) uygulamaya girdi. Prostetik meshlerin fitik tamirinde kullanılması ile oluşan nüksler (<%20) primer dikiş teknikleriyle

yapılan ameliyat sonrası nükslerine (~%50) göre önemli miktarda azaldı. Protez kullanılarak yapılacak gerginliği azaltıcı tamirlerin etkinliği konusunda bir fikir birliği oluştu. Bugün, inguinal fitikların %60'ında flat mesh, insizyonel fitikların %90'ında prosthetic mesh kullanıldığı sanılmaktadır. Tabii ve sentetik meshler bu anlamda ayıllardır kullanılmaktadır.

Bununla birlikte, mesh kullanımı enfeksiyon, seroma, fistül, barsak fistülü, yapışıklık, barsak tıkanmaları ve diğer nadir görülen komplikasyonlara yol açabilir. Bu komplikasyonlar farklı faktörlere bağlı (cerrah, teknik, kullanılan mesh özellikleri ve hastaya ait değişik özellikler...) olarak ortaya çıkar.

Sonuç olarak, şimdiye kadar kullanılan materyaller ve tekniklerin hiçbirisi ideal mesh ve ideal teknik olarak tanımlanamamıştır. Henüz en iyi yaklaşım ve en iyi mesh hangisi sorusuna yeterli bir cevap verilememiştir. Bunun için, yeni prospektif, randomize klinik ve teknik çalışmalara ihtiyaç vardır.

**Anahtar kelimeler:** Fitik, tamir, prostetik mesh ve komplikasyon.

## GİRİŞ

Her yıl milyonlarca insanda primer ventral, insizyonel ve inguinal fitik meydana gelir. Toplumun %2 ile %20'sinde fitik vardır. İnsizyonel fitikler karın duvarını oluşturan parietal fasiya ve kaslarda oluşan defektlerden (kesi, boşluk, kanal, delik) karın içi organları ve preperitoneal yapıların dışarı doğru (protrüzyon, herniasyon) kesişip çıkmasıdır. İnsizyonel fitikler; ventral insizyonel fitik, postoperatif fitik veya cerrahi fitikler olarak da tanımlanırlar.

Karın duvarı fitikleri genel cerrahinin önemli bir problemidir. Laparotomi insizyonları sonrasında insizyonel fitik gelişme sıklığı %2-20'dir. Amerika Birleşik Devletlerinde yılda 5 milyon laparotomi yapıldığı ve bunlardan ikiyüz bininde (%4) insizyonel fitik geliştiği bildirilmektedir. Ancak %54'lere varan sıklıkta insizyonel fitik görüldüğünü bildiren seriler de vardır.

Karın duvarı defektleri; travma, cerrahi operasyonlar sonrası, insizyonel fitik ya da büyük karın duvarı tümörleri eksizyonundan sonra görülebilir. Karın ön duvarında oluşan fitikler, tüm fitiklerin yaklaşık %90'ını oluşturur ve bunların yaklaşık %75'i inguinal, %10'u ventral ve %3'ü umbilikal fitiklerdir. Yara yeri enfeksiyonları, malnutrisyon, obezite, immünsupresyon ile karın içinde basınç artışına yol açan kronik sebepler insizyonel fitik gelişimine neden olabilecek risk faktörleridir (Tablo 1).

İnsizyonel fitik tamirini yapılan işlemde bağımsız olumsuz yönde etkileyen en önemli risk faktörü obezitedir. Vücut kitle indeksi (BMI) 30'dan daha fazla olan hastalarda nüks ihtimali artmaktadır. Bu nedenle preoperatif dönemde hastalara kilo vermeleri mutlaka önerilmelidir. Yara enfeksiyonu da önemli risk faktörlerinden birisidir ve fitik gelişimi riskini 4 kat artırır. Laparotomide ve tamirde eski insizyonun ve nedbe dokusunun kullanılması halinde fitik gelişme riski iki kat artmaktadır.

**Tablo 1:** Fitik oluşumunda etkili olan risk faktörleri...

- Obezite
- Yara yeri enfeksiyonu
- İnsizyon tipi ve yeri
- Postoperatif pulmoner komplikasyonlar,
- Eski insizyon skarının tekrar kullanılması
- Abdominal distansiyon
- Teknik yetersizlikler...
- Malnutrisyon
- KOAH
- Prostatizm
- Steroid kullanımı
- Konstipasyon...

## TEDAVİ

İnsizyonel fitik onarımında esas problem oluşan defektin kapanabilmesi için gerekli olan sağlam dokunun yeterli olması veya düşük gerilimle karşı karşıya getirilememesidir. Bu amaçla fitik tamirinde lezyonun yerine ve büyüklüğüne göre değişmek üzere çok çeşitli yaklaşım ve modifikasyonlar uygulanabilmektedir.

Fasiyadaki defektin üzerinden ve eski insizyona ait skar dokusu çıkartılacak şekilde yapılan cilt insizyonu ile fitiğe ulaşılır. Fitik kesesi subkutan doku ve fasiya kenarlarından ayrılır. Fitik kapsamının redükte edilmesi için genellikle kese açılır ve fazlası eksize edilir. Ancak karın içi organlarının üzerinin örtülebilmesi için olabildiğince az eksize edilmelidir. Bu şekilde özellikle mesh kullanılacak olgularda karın içi organlarının mesh ile direkt teması önlenmiş olur. Fasiya alt ve üst yüzeyleri (mesh konulması düşünülenlerde 4-5 cm) sağlam dokuya ulaşmaya kadar dekole edilir. Bundan sonra fasiya tercih edilecek yöntem ile en az gerginlik oluşturacak şekilde primer olarak veya mesh materyallerinden biri kullanılarak kapatılır. Fasiya üzerindeki ölü boşlukta seroma oluşmasını engellemek için dren konulur.

İnsizyonel fitik tamirinde primer tamir ile açık ve laparoskopik olarak mesh'li tamir teknikleri mevcuttur.

### 1. Primer Tamir

İnsizyonel fitiklerin primer tamirinde fasiya kenarları karşılıklı getirilerek absorbe olmayan sütür materyalleri ile tamir yapılır. Büyüklüğü 3 cm'den daha küçük olan fitiklerde tercih edilmektedir. Yöntemin başarısızlık oranları değişik serilerde %49-58 arasında bildirilmektedir.

### 2. Mesh Tamir Teknikleri

İnsizyonel fitik tamirinde sentetik materyal kullanılması fikri yaklaşık yüz yıllık bir geçmişe sahiptir. Bu amaçla sentetik materyallerin kullanımı ilk defa 1894 yılında başlamıştır. Phelps ilk kez gümüşten metal protezi kullanmıştır. Aquaviva ve Bounet

naylon mesh ile ilgili ilk deneyimlerini 1944 de yayınlamışlardır. Usher 1958'de plastik protez ve 1962'de ise polipropilen mesh kullanmıştır. Usher, mesh'i omentum veya bağırsaklarla direk temas halinde yerleştirmenin herhangi bir zararı olmadığını ve fasiya altına yerleştirmenin mekanik avantajları olduğunu bildirmiş, ancak Kaufmann 1981'de intraperitoneal olarak mesh yerleştirme sonrası geç bir komplikasyon olarak enterokutanöz fistül ve intraperitoneal adhezyonları bildirmiştir. Yapılan çok sayıda çalışmada da intraperitoneal mesh yerleştirilmesinin yapışıklığa yol açtığı, yaygın bağırsak yapışıklıkları, bridler, ileus, fistül ve infertilite gelişimi gibi ciddi komplikasyonlara yol açtığı bildirilmesi sonucunda daha uygun ve inert özelliklere sahip meshlerin kullanılması gerektiği gündeme geldi. Bunların sonucunda mesh'in yerleştirileceği yerin önemi ve özellikleri vurgulanmış ve sonuçta çeşitli teknik uygulamalar ortaya çıkmıştır. Adhezyonları engellemek için uygun anatomik diseksiyon, laparoskopi ve temel cerrahi uygulamalara ek olarak bir takım uygulamalar geliştirilmiştir. Bunlar; karın içinin dextran, salin, heparin, kortikosteroid, antiinflamatuvar ajanlar, fosfatidil kolin, fosfolipaz inhibitörleri ve doku plazminojen aktivatörü uygulamalarıdır. Ancak klinikte kullanımları sınırlıdır.

### Mesh Materyalleri

Aquaviva ve Bounet tarafından ilk naylon ve Ucher tarafından ilk polipropilen meshin kullanımıyla başlayan süreçte organizmayla daha uyumlu ve daha az rahatsızlık veren mesh tasarımı ve geliştirilmesi çabaları hala devam etmektedir. Bu amaçla çok değişik materyaller kullanılmaktadır (Tablo 2). Bunlar;

**Naylon Mesh:** Günümüzde kullanılmıyor.

**Mersilene Mesh:** Polyethylene'den yapılmıştır. Yara yeri komplikasyonlarına ve greft reaksiyonuna yol açması sebebiyle yerini daha uygun sentetik materyaller almıştır. Uzun dönemde meshin özelliklerini kaybedip parçalanması dezavantajdır.

Tablo 2: Fitik tamirinde kullanılan meshler.	
Nonabsorbabl	Absorbabl
<ul style="list-style-type: none"><li>• Tantalum mesh</li><li>• Stainless steel mesh</li><li>• Polyester cloth (Dacron)</li><li>• Polyester sheeting (Mylar)</li><li>• Nylon mesh</li><li>• Dacron mesh (Mersilene)</li><li>• Acrylic cloth (Orlon)</li><li>• Polyvinyl sponge (Ivalon)</li><li>• Polytetrafluoroethylene (PTFE)</li><li>• Expanded PTFE (GORE-TEX)</li><li>• Polyvinyl cloth (Vinyon-N)</li><li>• Polypropylene mesh (Marlex ve Prolene)</li></ul>	<ul style="list-style-type: none"><li>• Polyglycolic acid (Dexon),</li><li>• Polyglactin (Vicryl).</li></ul>
	Mikst meshler
	<ul style="list-style-type: none"><li>• Vypro (Polypropylene ve vicryl)</li><li>• Sepramesh</li></ul>

**Polipropilen Mesh:** Prolen veya marlex mesh olarak da bilinir. Absorbe olmayan, örgülü monofilaman polipropilenden üretilen bir mesh materyalidir. Polypropylen mesh karın içi organların üzerine direkt yerleştirilirse yoğun yapışıklıklara ve fistüle kadar ciddi komplikasyonlara sebep olabilir. Preperitoneal (sublay) yerleştirilmelerde ilk seçenek olabilir.

**Vypro Mesh:** Vicryl'in yapısında bulunan ve absorbe olan multifiyaman poliglaktin ve absorbe olmayan multifiyaman polipropilen'in eşit oranlarda karıştırılmasıyla üretilmiştir. İçinde bulunan polipropilen lifler sağlamlığı, poliglaktin ise esnekliği sağlamaktadır. Değişik modifikasyonları bulunmaktadır.

**PTFE Mesh:** Genişleyebilen poliyetrafluoroetilen'den yapılmıştır. Absorbe olmayan bir mesh materyalidir. Yüzeyi düz bir tabaka halindedir ve mikroporları (1-6 mm) mevcuttur. Bu sayede polipropilen meshten daha az yapışıklık yapar ancak mikroporları olduğundan doku inflamatuvar cevabı daha az olur. İntraperitoneal olarak mesh yerleştirilecek vakalarda ilk seçenek olarak kabul edilmektedir.

**Sepramesh:** Polipropilen mesh'ten oluşan yeni bir kompozit materyaldir. Bir yüzünde seprafilm yapısında kullanılan bileşenler kullanılmıştır. Bu kombinasyonun oluşturulmasındaki amaç polipropilen mesh

'in kuvvetli nüfuz etme yeteneğinden faydalanırken, iç yüzeyde geçici bir bariyer oluşturarak yapışıklık engellenmektedir.

**Composix Mesh:** Bir yüzü PTFE kaplı çift kat örgülü polipropilen mesh materyalidir. PTFE bir teflon ürünü olup tıpta vasküler greftlerde ve sütür materyallerinde sıkça kullanılmaktadır. PTFE'nin çok küçük porları olması sebebi ile dokunun içeri doğru büyümesi engellenir ve doku yapışıklıkları engellenir. Nonabsorbable, inert madde olması sebebi ile yabancı cisim reaksiyonu göstermez.

**Dual Mesh:** Duvar sağlamlaştırıcı olarak Polyethylene terephtalate ve absorbe olmayan adhezyon bariyeri olan Polyetherurethane'den üretilmiştir. Adhezyon bariyerinin absorbe olmaması nedeni ile postoperatif yapışıklığa izin vermez.

**Soft Tissue Patch:** 4. jenerasyon polyester olan Polyethylene terephtalate'tan üretilmiştir. Esnek bir yapıya sahiptir ve abdominal bölgenin esnekliğine uyum sağlar. Bu nedenle karın duvarında gerilmeye bağlı yırtılma ve kopma görülmez.

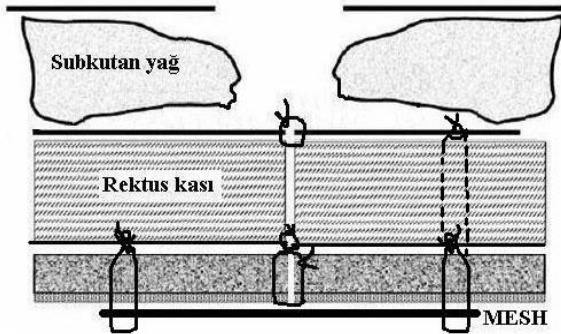
**Composite Mesh:** Duvar sağlamlaştırıcı olan Polyethylene terephtalate'tan ve Gliserol ile stabilize edilmiş Tip 1 kollajen olan Polyethilenglicol'dan üretilmiştir. Çok hızlı kapsülizasyon sağlar. Doku fiksasyonu, hemostaz ve rejenerasyon is-

tenilen vakalarda abdominal duvar yaması olarak kullanılabilir.

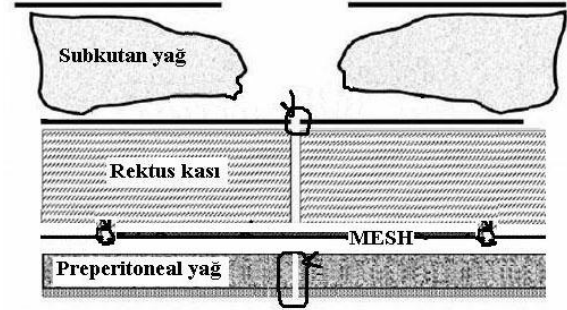
Sadece adhezyon bariyeri olarak kullanılan materyaller cerrahi operasyonlarda kapatma aşamasında karın altına yerleştirilerek oluşabilecek yapışıklıkların insidansının azaltılabileceği bildirilmektedir. Diğer taraftan adhezyon bariyerli kombine meshler bir taraftan karın içi yapışıklığı engellerken diğer taraftan üst tabakadaki mesh sayesinde yeterli inflamatuvar cevabı oluşturarak doku sağlamlığını artırır.

## Mesh Uygulama Teknikleri

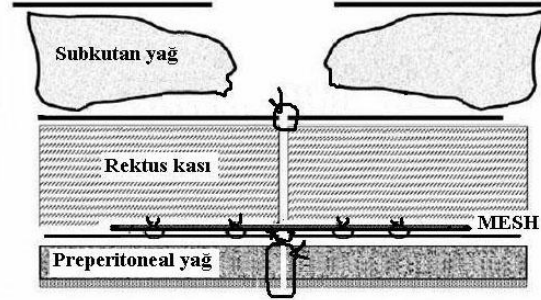
Mesh ile yapılan girişimler açık ve laparoskopik yolla yapılabilir. Mesh uygulama tekniği yerleştirildiği anatomik pozisyona göre adlandırılmakta ve intraperitoneal, ekstraperitoneal, prefasiyal-retromuskuler ve suprafasiyal planlarda kullanılabilir. Meshlerin yerleşim yerleri ayrıca underlay, sublay, inlay ve onlay olarak da tanımlanabilir. Underlay teknikte mesh periton ile karın içi organlar arasında (buna intraperitoneal onlay da denir) veya rektus arka kılıfı ile periton arasında yerleştirilir. Onlay tekniklerde mesh fasiya veya karın içerisi organları üzerine serilerek tesbit edilir. Sublay teknikte mesh preperitoneal ve retromuskuler olarak yerleştirilir. İnlay teknikte ise mesh fitik defekti kenarlarına uyacak şekilde tam kat geçen dikişlerle tesbit edilir (Şekil 1-4).



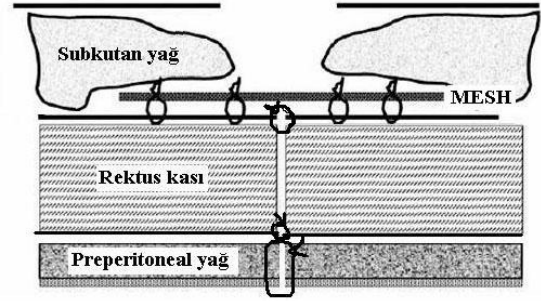
Şekil 1: Mesh uygulama tekniği; Underlay veya periton içi onlay.



Şekil 2: Mesh uygulama teknikleri; İnlay.



Şekil 3: Mesh uygulama teknikleri; sublay.

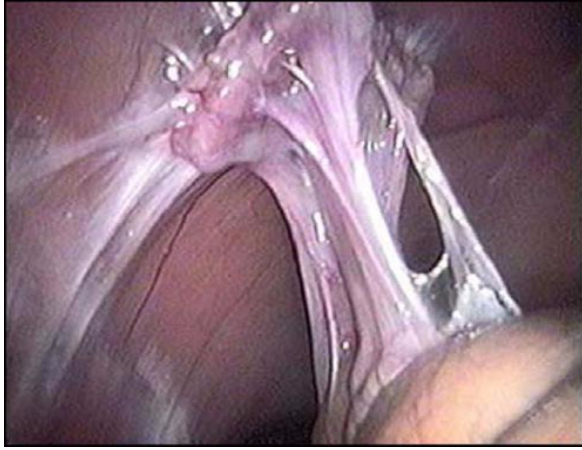


Şekil 4: Mesh uygulama teknikleri; fasiya üstü onlay.

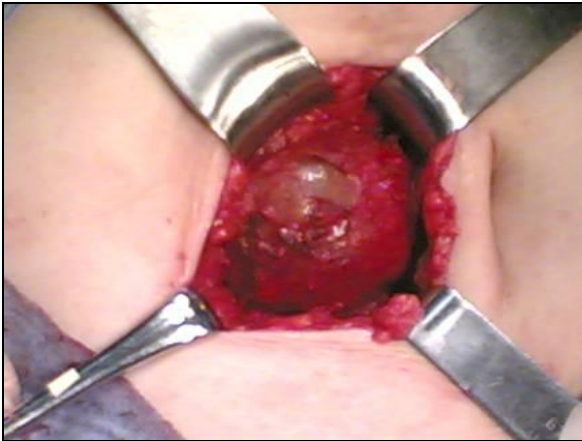## KOMPLİKASYONLAR

Çalışmalarda yöntemin en önemli sorunu olarak, yapışıklıkların oluşması ve yerleştirilen meshlerin bağırsaklarda erozyon ile fistüllere yol açması gösterilmekte, ancak PTFE mesh kullanımı ile bu sorunun önüne geçilebileceği bildirilmektedir. Başlıca komplikasyonları, seroma, hematoma, enfeksiyon, ileus, enterokütan fistüller ve nüks olarak bildirilmiştir.

Mesh komplikasyonları vakaların %40-50'sinde görülür. Bunlar; mekanik yetmezlik %46, ağrı %23, mesh reaksiyonu %8, adhezyon %6, seroma %4, erozyon %2 oranında görülmektedir (Resim 1-3). İnsizyonel fitiklar laparotomi insizyonlarından sonra vakaların %2-20'sinde görülür. İnsizyonel fitik onarımında prostetik materyallerin kullanıma sunulması ve gerginlik olmadan (tension free) kullanılması nüks oranını %50'lerden %20'lerin altına indirmiştir.

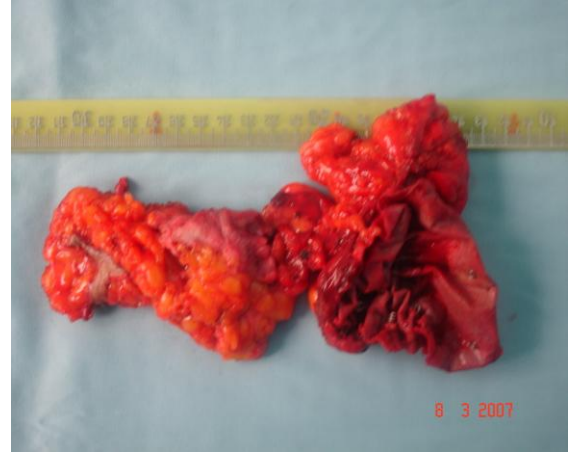

**Resim 1:** Karın içine yerleştirilen meshlerin ciddi komplikasyonlarından birisi de barsaklar ile mesh arasında brid oluşumuna yol açmasıdır.



**Resim 2:** Seroma insizyonel fitik ameliyatları sonrasında %4 sıklıkta karşılaşılan bir komplikasyondur.

Fakat bu yabancı madde reaksiyonu yapan materyallerin özellikle intraperitoneal yerleştirilmesi bağırsaklarla mesh arasında yapışıklık gelişmesine neden olmaktadır. Yapılan klinik çalışmalarda, bu yapışıklıkların intestinal obstrüksiyon ve enterokutaneöz fistül gibi ciddi komplikasyonlara neden olabileceği bildirilmektedir.



**Resim 3:** İntraperitoneal olarak yerleştirilmiş olan ve bir yıl süren akıntılı dönemden sonra çıkardığımız bir mesh reaksiyonu vakası ve fistül traktüsü.

İyileşen bir yaranın ana hücresel komponentlerini fibroblastlar ve inflamatuvar hücreler oluşturur. Kollajen liflerinin dizilimi ve matürasyonu ile yara dokusunda tip 1 ve tip 3 kollajen dokusu oluşur. Kullanılan mesh materyali (özellikle prolen mesh) yabancı cisim olarak algılanmakta ve meshe karşı yabancı cisim reaksiyonu gelişerek ortama makrofaj, dev hücreli granülositler, fibroblastlar ve inflamatuvar hücreler birikmekte ardından fibrozis ile sınırlanarak zırh şeklinde granülasyon dokusu oluşmaktadır. Ancak yabancı doku reaksiyonunun devam etmesi durumunda derin doku enfeksiyonları ve mesh reaksiyonu oluşarak mesh rezeksiyonuna kadar giden bir dizi olaylara neden olmaktadır.

Mesh kontraksiyonu ve migrasyonu sonrasında da fitik nüksü artmaktadır. Bu mesh'in iyi yerleştirilmemesi veya tesbitinin yetersizliğinden olabileceği gibi mesh'in

yapısal özelliklerine bağlı olarak da gelişebilir. Temelde meshin kimyasal ve fizyolojik yapısı materyalin hücrel oksidasyon reaksiyonu ile yakından ilişkilidir. Oksidasyon yüzeysel çatlamaya yol açarak meshin erime sıcaklığını düşürür ve hacim kaybına sebep olabilir. Bunun sonucunda ise materyalin kompliyansı azalır.

İnsizyonel fitikların mesh ile onarımında görülen bir diğer komplikasyon ise yara enfeksiyonudur. Protez gibi bir yabancı cisim varlığında klinik yara oluşması için 100/gr organizma olmasının yeterli olduğu gösterilmiştir. Derin doku enfeksiyonlarına yol açtığından dolayı bölgesel sepsisler ortaya çıkabilir ve meshin eksizyonunu gerektirebilir. Yüzeysel cerrahi alan enfeksiyonları antibiyotik ve yara bakımı ile düzelebilirken, derin alan enfeksiyonu gelişmesi halinde daha geniş spektrumlu antibiyotik kullanımına ve daha geniş debridman yapılmasına, hatta meshin çıkarılmasına kadar ilerleyen bir dizi girişim yapılması gerekebilir. Eğer yama enfeksiyonu ameliyattan çok sonra gelişmiş ve etrafında fibröz bir kapsül oluşmuş ise burada tek seçenek yamanın çıkarılmasıdır. Bucknall ve ark. 1129 abdominal girişim uygulanan hastayı incelemişler, insizyonel fitik gelişmelerin %48'inde ilk ameliyattan sonra yara enfeksiyonu geliştiğini saptamışlardır. Aynı çalışmada yara enfeksiyonu gelişen olgularda insizyonel fitik oranı %23 iken temiz yaralarda bu oran %4,5 olarak bulunmuştur. Carlson ve ark. eski orta hat insizyonun tekrar kullanıldığı olgularda yara enfeksiyonu gelişmesi halinde fitik gelişme riskini 10 kat artırdığını bildirmişlerdir.

## Problemler ve Yaklaşımlar

Mesh ile intraabdominal organların temasını önleyecek yeterli peritonun olmadığı ve adhezyon bariyeri içermeyen meshlerin kullanıldığı durumlarda gelişebilecek yapışıklıklar ve buna bağlı mekanik obstrüksiyon, fistül gibi komplikasyonlar bu tip uygulamalardaki başlıca sorunları oluşturur.

Barsak rezeksiyonu gereken hastalarda insizyonel fitik tamiri yama kullanılarak

yapılacak ise ameliyattan önce yamanın yerleştirileceği alanın hazırlanıp povidon iyodürlü gazlarla korunması, daha sonra bağırsak rezeksiyonunun yapılması ve bu işlem sonrasında tüm alet ve eldivenler değiştirilerek yamanın yerleştirilmesi aşamasına geçilmesi önerilmekte olup bu şekilde enfeksiyon riskinin azatılabileceği bildirilmektedir. Ancak, mesh konulması gereken vakalarda aşamalı olarak öncelikle bağırsak rezeksiyonunun yapılmasını ve daha sonraki bir seansta fitiğin tamir edilmesini öneren cerrahlar da vardır.

Büyük ve kronik fitiklarda, barsakların büyük bölümünün ve omentumun fitik kesesi içerisinde yer aldığı olgularda fitik tamir edilirken fitik kapsamı karın içine sığmayabilir. Bu olgularda fitik kapsamının redüksiyonundan sonra diyafragma disfonksiyonu, bağırsaklarda konjesyon gibi komplikasyonlarla karşılaşılacağı de unutulmamalıdır.

Asit varlığında fitik tamiri çok sorunlu olmaktadır. Hastaya müdahale edilecek ise hastaya TIPS yada peritonovenöz şant konulduktan sonra fitik onarımının yapılması önerilmektedir.

Hamile kalacak genç hastaların insizyonel fitikleri hamilelik esnasında meydana gelecek komplikasyonlardan dolayı mutlaka onarılmalıdır.

Absorbe olmayan sütürlerin gerilme kuvvetleri ömür boyu sabit kaldığından avantajlıdır, ancak kronik irritasyon nedeniyle enfeksiyon, sinüs oluşumu, sütürün fasiyayı yırtması ve nüks oluşumu gibi dezavantajları vardır. Absorbe olan materyaller ile bu sorunların önüne geçilebilir, ancak seçilen materyalin yara iyileşmesi tamamlanıp yeterli gerilme kuvveti kazanıncaya kadar uzun bir süre emilmemesi gerekmektedir. İdeal sütür materyalleri yüksek intrensek gerilme kuvvetlerini muhafaza etmeli, monofilaman yapıda olmalı ve absorbe olabilen özellikte olmalıdır. İnsizyonel fitik gelişiminde sütür materyallerinin rolleri ile ilgili pek çok çalışma yapılmıştır. Polidiaksanon (PDS) ve poliglikonat (Maxon) monofilaman gibi absorbe

olabilen str materyalleri kendi gerilme kuvvetlerinin %70-75'ini 14 gn sreyle koruyabilirler ve 180-210 gnde tam olarak absorbe olurlar. Bu nedenle fasiya kapatılması iin ideal materyal olduklarını bildiren alıřmalar vardır. Buna karřın poliglaktin (Vycri) gibi daha hızlı absorbe olan materyaller kullanıldıđında insizyonel fitik insidansını artırmaktadır.

Laparoskopik tamirler sırasında barsak perforasyonu olduđunda seilecek en gvenli yol laparoskopik barsak onarımından sonra fitik tamirini 3-4 hafta ertelemektir. Laparoskopik insizyonel fitik tamiri sırasında vakaların %6'sında fark edilmeyen barsak yaralanması olabileceđi ve bunların %0.3'nn mortal seyrettiđi belirtilmiřtir.

Sonu olarak; primer tamirlerde karřılařılan nks oranı (%50), mesh kullanımı ile %10-20'lere indirilmiřtir. Yapılan alıřmalarda bu oranlar, primer tamir yapılanlarda %12-54 arasında deđiřen oranlarda, mesh kullanılarak tamir uygulanan serilerde ise %2-36 arasında deđiřmektedir. Nksler genellikle ilk bir yıl ierisinde olmaktadır, ancak takip sresinin uzaması ile nks oranının arttıđı bildirilmiřtir. Hollanda da yapılan bir alıřmada primer olarak mesh ile tamir yapılan ve 3 yıl sreyle takip edilen insizyonel fitik tamiri serisindeki gruplarda nks oranları sırasıyla %43 ve %24 olarak bulunmuřtur. Sentetik olarak uygun materyallerin kullanıma girmesi ile pek ok ventral fitik tedavisinde mesh kullanımı ilk seenek olmaya bařlamıřtır.

Mesh uygulamasında seilecek onarım tekniđi ve materyal seimi, yapılan onarımın bařarı yada bařarısızlıđını belirleyici en önemli faktrlerdir. Byk insizyonel fitiklerin prostetik materyaller ile tedavisinde ideal mesh henz bulunmamıřtır. İdeal bir prostetik materyal, masif bir fasiyal defekt onarımına izin verirken, aynı zamanda yksek gerilim dayanıklılıđı sađlamalı ve daha az yapışıklık oluřturmalıdır.

İnsizyonel fitiklerin onarımı sırasında ve sonrasında karřılařılan problemlerin

stesinden gelebilmek iin daha uygun ve gvenilir protez materyallerinin yapımı ile daha uygun ameliyat yntemlerinin arayışları da devam etmektedir.

## KAYNAKLAR

1. Antony T, Bergen PC, Kim LT, Henderson M: Factors affecting recurrence following incisional herniorrhaphy. *World J Surg* 2000;24:95-101.
2. Arroya A, Garcia P ve ark.: Randomized clinical trial comparing suture and mesh repair of umbilical hernia in adults. *Br J Surg* 2001;88:1321-1323.
3. Benhidjeb T, Benecke C, Strik MW: Incisional hernia repair: sublay or intraperitoneal onlay mesh (IPOM)? *Zentralbl Chir.* 2008;33(5):458-63.
4. Bucknall TE, Cox PJ, ve ark.: Burst abdomen and incisional hernia: a prospective study of 1129 major laparotomies. *BMJ* 1982;284:931-933.
5. Burger JW, Luijendijk RW, Hop WC ve ark.: Long-term follow-up of a randomized controlled trial of suture versus mesh repair of incisional hernia. *Ann Surg* 2004;240:578-585.
6. Dumanian GA, Denham W: Comparison of repair techniques for major incisional hernias. *Am J Surg*, 2003;185: 61-65.
7. Finley C, McKernan J: Incisional, Epigastric and Umbilical Hernias. In: Cameron JL (Ed.) *Current Surgical Therapy*. 8th Edition, Mosby, 2004, pp:556.
8. Halm J, Jeekel J: Incisional hernia Long-term complications of abdominal surgery. *US Gastroenterol review*, 2006.
9. Jezupors A, Mihelson M: The analysis of infection after polypropylene mesh repair of abdominal wall hernia. *World J Surg* 2006; 30:2270-2278.
10. Turner PL, Park AE: Laparoscopic repair of ventral incisional hernias: pros and cons. *Surg Clin North Am.* 2008; 88(1):85-100.
11. Korenkov M, Paul A ve ark.: Classification and surgical treatment of incisional



hernia. Langenbecks Arch Surg 2001;386: 65-73.

12. LeBlanc KA: Laparoscopic incisional and ventral hernia repair: Complications how to avoid and handle. Hernia 2004; 8:323-331.

13. Luijendijk RW, Hop WCJ, Van den Tol P ve ark.: A comparison of suture repair with mesh repair for incisional hernia. N Eng J Med 2000;343:392-398.

14. Martin-Duce A, Noguerales F, Villeta R ve ark.: Modifications to rives technique for midline incisional hernia repair. Hernia 2001;5:70-72.

15. Millikan KW: Incisional hernia repair. Surg Clin North Am 2003; 83:1223-1234.

16. Moreno Egea DA, Torralba Martinez JA, Morales Cuenca G ve ark.: Mortality following laparoscopic ventral hernia repair: Lessons from 90 consecutive cases and bibliographical analysis. Hernia 2004; 8:208-212.

17. Mudge M, Hughes LE: Incisional hernia: a ten year prospective study of incidence and attitudes. Br J Surg 1985;72:70-71.

18. Schumpelick V, Conze J, Klinge U: Preperitoneal meshplasty in incisional hernia repair. A comparative retrospective study of 272 repaired incisional hernias. Chirurg 1996;67: 1028-1032.

19. Usher FC: Hernia repair with knitted polypropylene mesh. Surg Gynecol Obstet 1963;117:239-240.

20. Hartog D, Dur AH, Tuinebreijer WE, Kreis RW: Open surgical procedures for incisional hernias. Cochrane Database Syst Rev. 2008;16;(3):CD006438.

21. Volker S, Uwe K, Raphael R, Karsten J: Light weight meshes in incisional hernia repair. Journal of Minimal Access Surgery, 2006;2(3):117-123.

---

## İletişim:

Dr. Osman Nuri Dilek

Kocatepe Üniversitesi Tıp Fakültesi, Genel Cerrahi ABD.

03120 Afyonkarahisar, Türkiye

E-mail: [ondilek@hotmail.com](mailto:ondilek@hotmail.com)