

**Analysis of surgical treatment for esophageal diverticulum;  
A single center experience.**

**CERRAHİ TEDAVİ UYGULANAN ÖZOFAGUS  
DİVERTİKÜLLERİNİN ANALİZİ; TEK MERKEZ DENEYİMİ.**

**Fazlı Yanık, Yekta Altemur Karamustafaoğlu, Yener Yörük**

Trakya Üniversitesi Tıp Fakültesi Göğüs Cerrahisi Kliniği, Edirne

**Corresponding address:** Dr. Fazlı Yanık, [fazliyanik@hotmail.com](mailto:fazliyanik@hotmail.com)

**J Surg Arts (Cer San D), 2017(2): 1-7.**

**ABSTRACT**

This study aims to evaluate the outcomes and characteristics of patients who were operated for the diagnosis of esophageal diverticulum with current knowledge of literature.

Methods: Between January 2007-March 2016, demographic data, side of placement, diverticulum type, applied surgery, complication and results of 7 patients (5 male, 2 female, mean age 64 years; range, 54 to 72 years) who underwent operation for esophageal diverticulum in our clinic were retrospectively reviewed

Three of the diverticula (43%) in cervical esophagus, in one (14%) midözofagial and in three (43%) were located in the distal. While the main symptom was dysphagia in five of the cases, the other two cases it was regurgitation and reflux. Diagnosis was done barium esophagography and esophagoscopy. All of them was performed diverticulectomy with linear stapler. Two (28%) complications were observed including anastomosis leakage and stricture on the operation area.

Although they are rarely seen, esophageal diverticulum can cause major symptoms that affecting the functions of patient's life. Because of nonsurgical treatments are limited we conclude that the operation can be performed with low mortality and morbidity in the symptomatic cases or diverticulum diameter greater than 5 cm, and also asymptomatic cases and small diverticulum.

**Key words:** Esophagus; diverticulum; dysphagia; diverticulectomy.

**ÖZET**

Özofagus divertikülleri nadir görülen patolojilerdir. Bu çalışmada özofagus divertikülü tanısı ile opere ettiğimiz hastaların özellikleri ve sonuçları güncel literatür bilgisi eşliğinde değerlendirildi.

Çalışma planı: Ocak 2007-Mart 2016 tarihleri arasında, kliniğimizde özofagus divertikülü nedeniyle opere edilen 5 erkek, 2 kadın; ortalama yaşları 64 yıl (54-72) olan 7 olgunun demografik verileri, divertikülün yeri, çeşidi, yapılan cerrahi, komplikasyonlar ve sonuçları retrospektif olarak değerlendirildi.

Divertiküllerin üçü (%43) servikal, biri (%14) midözofagial, üçü (%43) distal özofagusta yerleşimliydi. Olguların beşinde ana semptom disfaji iken, bir olguda ana semptom regurjitasyon, bir olguda reflü olarak tespit edildi. Tanı baryumlu pasaj grafisi ve özofagoskopi ile konuldu. Tüm olgulara lineer stapler ile divertikülektomi uygulandı. Bir olguda anastomoz kaçağı ve bir olguda operasyon lojunda darlık olmak üzere iki olguda (%28) komplikasyon gelişti. Cerrahi mortalite izlenmedi.

Özofagus divertikülleri nadir görülmelerine rağmen hastaların yaşam fonksiyonlarını etkileyen semptomlara yol açabilirler. Cerrahi dışı tedavilerin rolü sınırlı olduğu için semptomatik veya 5 cm'nin üzerindeki divertiküllerin yanı sıra, asemptomatik ve küçük divertiküllerde dahi operasyonun düşük mortalite ve morbidite ile gerçekleştirilebileceğini düşünmekteyiz.

**Anahtar kelimeler:** Özofagus; divertikül; disfaji; divertikülektomi.

## GİRİŞ

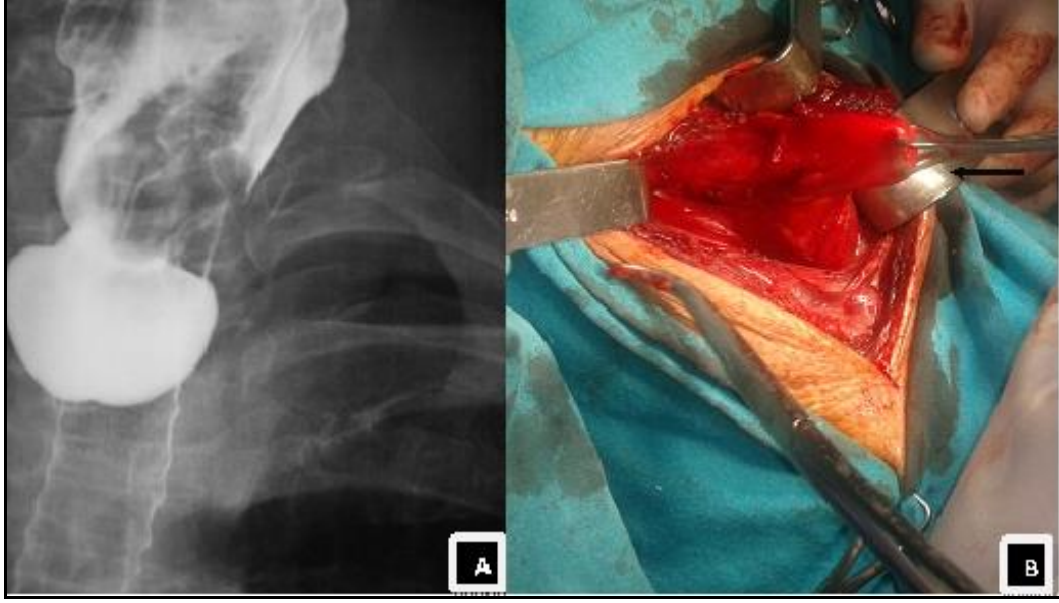
Özofagus divertikülleri gastrointestinal traktus boyunca nadiren gelişebilen, genellikle komplike hale gelmedikçe semptom vermeyen, lümen dışına doğru olan cepleşmeler şeklinde tanımlanabilir. Gastrointestinal traktın diğer kısımlarına göre özofagusta çok daha nadir görülürler. Baryumlu özofagus pasaj grafisi (BÖPG) çekilen olguların %1'den azında ve disfaji ile başvuran olguların %5'inden azında tespit edilmektedir. Tüm yaş gruplarında görülmekle birlikte yetişkinlerde özellikle yaşlılarda Zenker divertikülü insidansı artmaktadır (1,2). Özofagus divertikülleri oluşum mekanizmasına göre ikiye, yerleşim yerine göre üçe ayrılarak incelenir. Oluşum mekanizmasına göre yalancı divertikül ve gerçek divertikül olarak ayrılır. Yalancı divertikül, pulsiyon divertikülü veya Zenker divertikülü olarak da adlandırılır ve en yaygın, en bilinen özofagus divertikülü tipidir. Oluşumunda distal özofagustaki motilite bozukluğu sorumlu olabilmektedir. Krikofaringeal disfonksiyon ve üst özofagus sfinkter kompliyansındaki yetersizlik nedeniyle mukozanın, zayıflamış arka hipofarinks duvarından dışarı doğru cepleşmesi sonucunda oluşur (3). Traksiyon divertikülüne ise; sıklıkla mediastinal lenf nodlarının granülatöz enfeksiyonu neden olmaktadır.

Pulsiyon divertikülleri yalancı, traksiyon divertikülleri ise gerçek divertikül olarak da adlandırılır. Bunun sebebi traksiyon divertikülünde özofagus duvarının tüm katmaları olaya katılırken, Zenker divertikülünde sadece mukozaya doğru cep oluşturur. Yerleşim yerine göre ise; üç ayrı grupta incelenir: Üst özofagus sfinkterinin hemen üzerinde oluşan Zenker divertikülü, orta özofagustaki traksiyon divertikülleri, alt özofagusta diyafragmanın hemen üzerinde oluşan epifrenik divertikül. Özofagus divertikülleri yaygın olmayan ancak ilginç özofagus anormalliklerdir. Etkili bir medikal tedavisi mümkün olmadığı için özellikle semptomatik hasta gruplarında operasyon önerilmektedir (4,5).

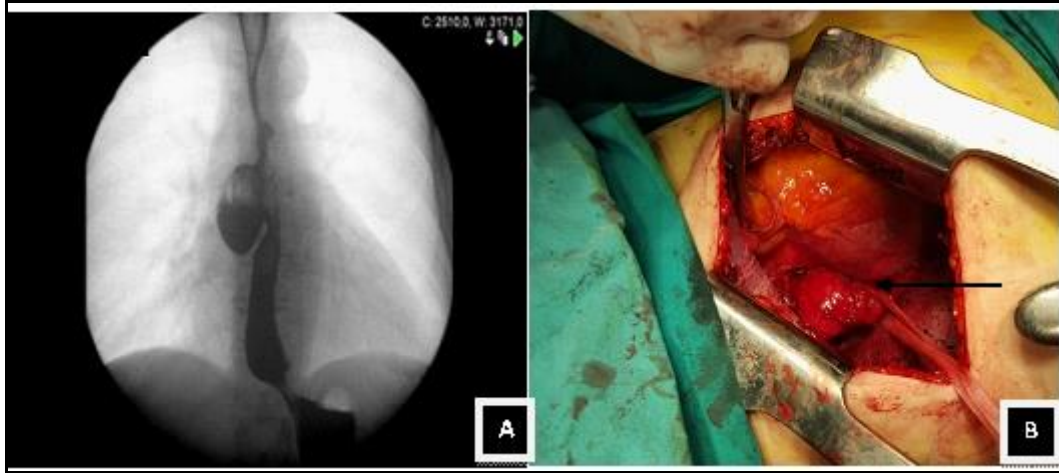
## MATERYAL ve METOD

Ocak 2007 - Mart 2016 tarihleri arasında Trakya Üniversitesi Göğüs Cerrahisi kliniğinde özofagus divertikülü nedeniyle opere edilen 5 erkek, 2 kadın; ortalama yaşları 64 yıl (54-72) olan 7 olgunun dosyaları, radyografileri, cerrahi sonuçları, ve izlemeleri retrospektif olarak incelendi (Resim 1-3). Olguların demografik özellikleri, divertikülün yerleşim yeri, divertikül tipi ve uygulanan tedavi yöntemleri Tablo 1'de verilmiştir.

<b>Tablo 1:</b> Hastaların demografik özellikleri, divertikülün yerleşim yeri, divertikül tipi ve uygulanan tedavi yöntemleri.					
Hasta No	Yaş / Cinsiyet	Taraf / Yer	Divertikül tipi	Tedavi	Takip (Ay)
1.	59/E	Sol servikal özofagus	Zenker Divertikülü	Servikotomi, Divertikülektomi	84
2.	70/E	Sol servikal özofagus	Zenker Divertikülü	Servikotomi, Divertikülektomi, Miyotomi	61
3.	66/E	Sol servikal özofagus	Zenker Divertikülü	Servikotomi, Divertikülektomi	55
4.	63/K	Sol distal özofagus	Epifrenik Divertikül	Torakotomi, Divertikülektomi, Miyotomi	41
5.	54/K	Sağ orta özofagus	Traksiyon Divertikülü	Torakotomi, Divertikülektomi	36
6.	54/K	Sağ distal özofagus	Epifrenik Divertikül	Torakotomi, Divertikülektomi	8
7.	63/E	Sağ distal özofagus	Epifrenik Divertikülü	Torakotomi, Divertikülektomi	6



**Resim 1:** Olgu 3'e ait Zenker divertikülünün Baryumlu pasaj grafisi (A) ve intaroperatif (B) görüntüsü.



**Resim 2:** Olgu 5'e ait orta özofagustaki traksiyon divertikülünün Baryumlu grafideki (A) ve intaroperatif (B) görüntüsü.

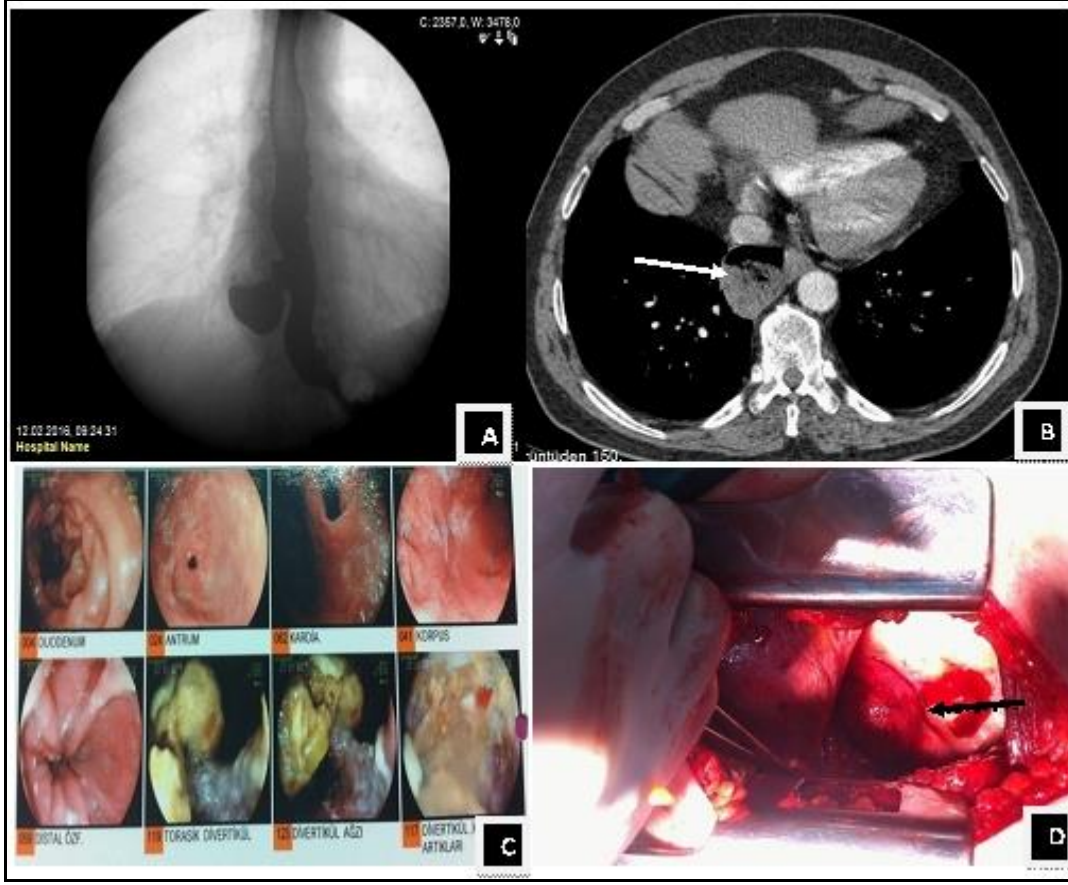
### SONUÇLAR

Divertiküllerin üçü (%43) servikal, biri (%14) midözofagial, üçü (%43) distal özofagusta yerleşmişti. Olguların beşinde ana semptom disfaji iken, bir olguda ana semptom regürjitasyon, bir olguda reflü olarak tespit edildi. Diğer semptomlar sıklık sırasına göre kilo kaybı, retrosternal ağrı, boyunda şişlik ve halitozis olarak bildirildi. Tüm olgulara BÖPG çekildi. Zenker divertikülü olan bir olguya servikal Bilgisayarlı Tomografi (BT), epifrenik ve traksiyon divertikülü olan olgulara da ek olarak Toraks BT çekildi. Preoperatif dönemde endoskopi uygulanan dört olgunun üçünde divertikül tespit edilirken, epifrenik divertikülü olan bir olguda divertikül tespit edilemedi. Bu olguda özofajit ve pangastrit bulguları izlendi. Traksiyon divertikülü tanısı konan 5 nolu olgunun çekilen toraks BT'sinde mediastinal,

hiler multiple büyüğü 2,5 cm çapında olmak üzere lenfadenopatiler izlendi. Fiberoptik bronkoskopi ile konvansiyonel olarak subkarinal lenf nodundan uygulanan transbronşiyal iğne biyopsi sonucu sarkoidoz olarak raporlandı. Bu olguda divertikülektomiye paraözofagial lenf nodu diseksiyonu da eklendi. Zenker divertikülü nedeniyle opere ettiğimiz bir olguda etyoloji de özofagus manometri çalışmasına göre inkoordine motilite bozukluğu (Diffüz özofageal spazm) tanısı mevcuttu. Bu olguda operasyona miyotomi de eklendi (Tablo 2). Zenker divertikülü nedeniyle üç olguya (%43) servikotomi+ divertikülektomi operasyonu, epifrenik divertikülü nedeniyle üç olguya (%43) torakotomi+divertikülektomi, traksiyon divertikülü nedeniyle bir olguya (%14) torakotomi divertikülektomi operasyonu uygulandı (Resim 1-3). Tüm olgularda divertikülektomi lineer stapler kullanılarak

gerçekleştirildi. Zenker divertiküllü bir olguya ve epifrenik divertiküllü bir olguya divertikülektomi

sonrası miyotomi yapıldı.



**Resim 3:** Olgu 7'ye ait epifrenik divertikülün baryumlu grafi (A), toraks BT'de divertikülün görünümü (B), özofagoskopi sırasında görüntü (C) ve intraoperatif görüntüsü (D, ok ile işaretli).

Postoperatif dönemde tüm olgular nazogastrik sonda ile ekstübe edildi ve oral alımları postoperatif 72. saatte açıldı. Ortalama hastanede kalış süresi 9,4 gün (7-28 gün) olarak hesaplandı. Ameliyat sonrası olgular direk grafi, kontrol endoskopi ve BÖPG ile takip edildi. Ortalama izlem süresi 41,5 ay (6-84 ay) idi. Ortalama divertikül çapı 4,07 cm (2,5-6 cm) olarak ölçüldü. Zenker divertikülü nedeniyle opere edilen bir olguda postoperatif 10. ayında operasyon bölgesinde darlık tespit edildi ve buji dilatasyon ile darlık başarıyla genişletildi. Epifrenik divertikül tanısı ile sağ torakotomi ve divertikülektomi uygulanan hastanın postoperatif 24. gününde kontrol BÖPG de fistül tespit edildi. Retorakotomi ve fistül tamiri uygulandı. Ancak tekrar fistül gelişen hastaya özofageal stent uygulandı. Stent sonrası fistülün kapandığı görüldü. İki olguda (%28) komplikasyon gelişti. Bir (%14) olguda anastomoz kaçağı ve bir olguda operasyon lojunda darlık. Tüm olgular postoperatif birinci ay, altıncı ay ve birinci yıl olmak üzere düzenli kontrole çağırıldı. Kontrollerde fizik muayene, akciğer grafisi ve altıncı ay kontrolde BÖPG kullanıldı. Olguların hepsinin operasyon sonrası dönemde semptomlarında tam gerileme izlendi. Cerrahi mortalite izlenmedi.

### TARTIŞMA

Özofagus divertikülleri yerleşim yerine göre hipofaringo-özofageal bileşkenin arka duvarının mukozal ve submukozal tabakalarının fıtıklaşması sonucu oluşan pulsiyon divertikülü ya da Zenker divertikülü, orta özofagusta yerleşimli traksiyon divertikülleri ve alt özofagusta yerleşimli epifrenik divertikül olarak sınıflandırılırlar. Zenker Divertikülü, Killian dehissens bölgesi olarak tanımlanan, hipofarenksin inferior konstrüktör kası ve krikofaringeal kasın lifleri arasındaki zayıf bölgeden özofagusun basınç artışı ile sadece mukozasının fıtıklaşması ile oluştuğu öne sürülmektedir. Bu basınç artışının sebebi; farengial kasılma ile özofagus üst sfinkterinin paradoksal hareketi sonucu, oluştuğu teorisi üzerinde durulmaktadır. Traksiyon divertikülleri karinanın 5 cm üzerinde veya 5 cm altındaki bölgede görülürler. Epifrenik divertiküller bir çeşit pulsiyon divertikülü olup; büyük bir çoğunluğu gastroözofageal bileşkenin 10 cm üzerindeki bölgede, diyafragmaya komşu olarak yerleşen son derece nadir patolojilerdir. Disfaji ile başvuran olguların %5'inden daha az bir kısmını ve üst gastrointestinal görüntüleme uygulanan olguların %1'den daha az bir kısmını özofagus divertikülleri oluşturmaktadır. Tüm özofagus divertiküllerinin %15'ini traksiyon divertikülleri, %15'ini epifrenik diverti-

küller, %70'ini Zenker divertikülleri oluşturur. Torakal bölgede yerleşen özofagus divertikülleri sağ tarafta yerleşim daha fazla görülmektedir. Yaşın ilerlemesi tüm ÖD'lerinin görülme oranını arttırmaktadır. 40 yaş öncesi divertikül görülme oranı çok nadirdir. Yaş artışının divertikül gelişmesi ile doğru orantılı oluşunun sebebi; doku elastikiyetinin ve kas tonusunun yaş ile birlikte azalması olarak düşünülmektedir. Erkeklerde biraz daha fazla görülmektedir (6-9). Bizim olgularımızda da erkek olgu sayısı daha fazlaydı (5/2,%71-%29). Literatürden farklı olarak bizim serimizde epifrenik divertikülü biraz daha fazla bulundu. Zenker divertikülü nedeniyle opere ettiğimiz üç olgudan sadece bir olguda özofagus motilite bozukluğu basınç artış teorisi ile uyumlu iken; diğer iki olguda bu teoriyi doğrulayacak bir patoloji yoktu.

Traksiyon divertikülleri genellikle granülatöz enfeksiyonlara bağlı büyüyen mediastinal lenf nodlarının özofagusu çekmesiyle oluşurlar ve bu divertiküllerinin büyük bir kısmı asemptomatik olarak seyreder. Pulsiyon divertiküllerinin ise; üçte ikisi minimal semptomatik veya asemptomatiktir. Tüm divertikül tipleri için en tipik semptom ise disfajidir. Diğer semptomlar; regürjitasyon, boğulma hissi, yemek yerken gurultu hissi (Borborygmi), kronik öksürük, kronik aspirasyon ve buna bağlı aspirasyon pnömonileri, halitosiz, kilo kaybı ve daha nadir olarak ses kısıklığı, anoreksi, göğüs ağrısı, odinofaji görüle-

bilmektedir (10,11). Olgularımızın hepsinde disfaji ortak semptomdu, asemptomatik olgu yoktu.

Yutma güçlüğü şikayeti ile başvuran ve özofagus divertikülü düşünülen olgularda ilk istenecek görüntüleme yöntemi BÖPG'dir. Baryumlu grafi hiatus hernisi ve gastroözofajial reflü gibi yandaş hastalıkları da değerlendirmemize olanak sağlamaktadır. Özofagoskopi divertikülün boyutunu ölçmede, yandaş hastalıkları ortaya koymakta, özofagus mukozasını değerlendirmede ve eğer transoral endoskopik rezeksiyon düşünüüyorsa önerilmektedir. Servikotorasik BT ile divertikül gösterilebilir, beraberinde malignite gibi yandaş patolojiler ayırd edilebilir. Özofagus manometri çalışması özellikle, Zenker divertikülü ve epifrenik divertikülde altta yatan özofagus motilite bozukluklarını ortaya koymak için önerilmektedir. Olası en muhtemel motilite bozuklukları sıklık sırasına göre; akalazyza, hipertansif alt özofagus sfinkteri, fındıkıran özofagus, diffüz özofajial spazmdir (5,12). Tüm olgularımıza preoperatif ve postoperatif dönemde BÖPG uygulandı. Ek olarak 5 olguya servikotorasik BT, 4 olguya özofagoskopi yapıldı (Tablo 2). Özofagus manometri çalışması Zenker divertiküllü bir olgumuza uygulandı ve sonucu eş zamanlı yüksek amplitüdü kasılmalarda ani duraklamalar (inkoordine motilite bozukluğu) diffüz özofajial spazm ile uyumlu olarak bulundu. Bu olguda divertikülektomiye miyotomi de eklendi.

<b>Tablo 2:</b> Hastaların semptom, divertikül çapı, uygulanan tetkik, görüntüleme yöntemleri, etyoloji ve komplikasyonlar açısından değerlendirilmesi.							
No	Semptom	Radyolojik tetkikler	Endoskopi	Divertikül çapı	Komplikasyon	Operasyon	Etyoloji
1.	Disfaji, boyunda şişlik, kilo kaybı	Baryumlu grafi,	-	3x2cm	-		-
2.	Disfaji, halitozis, kilo kaybı	Baryumlu grafi,	-	3x2cm	-		Motilite bozukluğu
3.	Disfaji, reflü, regürjitasyon	Baryumlu grafi, Servikal BT	Servikal divertikül	4x3cm	Darlık	Buji dilatasyon	-
4.	Reflü, retrosternal ağrı	Baryumlu grafi, Toraks BT	Özofajit, Pangastrit	5x5cm	-		-
5.	Disfaji, regürjitasyon, retrosternal ağrı	Baryumlu grafi, Toraks BT	-	6x4cm	-		Sarkoidoz
6.	Disfaji, regürjitasyon	Baryumlu grafi, Toraks BT	Distal özofagusta divertikül	2,5x2cm	-		-
7.	Regürjitasyon, reflü	Baryumlu grafi, Toraks BT	Distal özofagusta divertikül	5x4cm	Fistül, ampiyem	Re anastomoz	-

Özofagus divertikülü tanısı almış hastaların cerrahi tedavi yaklaşımı hala tartışmalı bir konudur. Bazı yazarlar asemptomatik olgularda ve küçük

divertiküllerde (5 cm ve altı) takip etmenin daha uygun olacağını, cerrahi tedavinin semptomatik ve büyük divertiküllerde (5 cm ve üstü) gerektiğini

savunmaktadırlar. Diğer taraftan aspirasyon ve buna bağlı pnömoni gibi ciddi yaşamı tehdit edici komplikasyonlar nedeniyle asemptomatik ve küçük divertiküllerde cerrahi tedavi önerilmektedirler (13,14). Fernando ve ark. (15) 2005 yılında özofagus divertikülü nedeniyle minimal invaziv yöntemlerle tedavi edilen 20 olguluk çalışmalarında; 9 (%45) olguda toplam 19 komplikasyon geliştiğini, 4 (%20) olguda gelişen anastomoz kaçağı nedeniyle bir olgunun kaybedildiği bildirilmiştir. Bir olguda postoperatif 39. ayında pnömatik dilatasyon gerektiren distal özofagusta striktür geliştiğini bildirmişlerdir. Aynı seride ortalama hastanede kalış süresi 5 (1-61) gün olarak kaydedilmiştir. Çeşitli serilerde özofagus kaçak oranı %0 - %18 arasında, cerrahi mortalite oranları %0 ile %9 arasında değişmektedir. Mortalitenin ana sebebi; sütür hattındaki kaçağa bağlı mediastinit ve aspirasyon pnömonisidir (11,13,14). Çalışmamızdaki olguların hepsi semptomatiktir. Divertikül çapları ortalama 4,07 cm'dir. Aspirasyon ve aspirasyon pnömonisi olgularımızda gözlenmedi. Komplikasyonlar; Zenker divertiküllü bir olguda operasyon bölgesinde darlık ve epifrenik divertiküllü bir olguda özofagusda kaçak şeklinde toplam iki (%28) olguda izlendi. Darlık endoskopik buji dilatasyonla, kaçak ise re-torakotomi ve sonrasında stent ile tedavi edildi. Ortalama hastanede kalış süresi 9,4 (7-28) gün olup, mortalite gözlenmedi.

Nehra ve ark. (16) epifrenik divertikül nedeniyle opere edilen 21 olguluk serilerinde divertiküllerin büyük bir kısmının sağ toraksta olmasına karşın, sol torakotomi yaklaşımı tercih etmişlerdir. Bu yaklaşımla divertiküle müdahalede zorluk yaşamadıklarını, ayrıca soldan yaklaşımın kardiya miyotomi yapmakta ve funduplikasyonda büyük kolaylık sağladığını bildirmişlerdir.

Özofagus divertiküllerinin kesin tedavisi cerrahidir. Her üç divertikül tipinde de geleneksel açık tekniklerin yerini son yıllarda minimal invaziv tekniklerin almaya başlamıştır. Bunlar transoral endoskopik stapler ile divertikülotomi, laparoskopik veya torakoskopik minimal invaziv miyotomi, divertikülotomi ve kısmi funduplikasyon olarak sınıflandırılabilir (17,18). Transoral yaklaşım ile insizyon olmadan yapılan divertikülotomi de kaçak oranı, perforasyon, mediastinit ve kanama oranlarının minimuma indirildiği savunulmaktadır (19). Philippsen ve ark. (20) 14 olguluk serilerinde 11 olguya transoral divertiküloskop ile başarılı bir şekilde divertikülotomi yaptıklarını bildirmişlerdir. Başarısız olunan üç olgudan birinin divertikülünün stapleri koyabilmek için çok küçük olduğu, diğer iki olguda ise endoluminal septum nedeniyle görüntünün sağlanamadığı bildirilmiştir. Olguların büyük bir kısmı postoperatif birinci gün taburcu edilmiş ve postoperatif morbidite ve mortalite izlenmemiştir. Laparoskopik veya torakoskopik yaklaşım ile gerçekleştirilen özofagus divertikülotomilerinde özofagostirik bileşkenin daha iyi görüldüğü, miyotomi ve antireflü prosedürünün daha rahat uygulanabildiği ve özofagusun longitudinal aksı

boyunca endoskopik olarak staplerin daha rahat konulduğunu savunmuşlardır. Postoperatif ağrı konusunda da minimal invaziv yaklaşımın daha etkin olduğu bildirilmiştir. Endoskopik yöntemlerin potansiyel dezavantajları ise; divertikülün üst kısmının daha zor diseke edilmesi, plevral veya peritoneal yapışıklara bağlı operasyonun zorluğudur (21). Bizim serimizde transoral ve minimal invaziv divertikülotomi bulunmamaktadır.

Cerrahi tedavide divertikülotomi ya da divertikülopeksi tercih edilebilir. Bu konuda yapılan çalışmalar; 1 cm'den küçük divertiküllerde sadece miyotomi, orta büyüklükteki divertiküllerde (2-4 cm), miyotomi ve divertikülopeksi, (>4cm) divertiküllerde ise divertikülotomi ve miyotominin uygun olacağı yönündedir (22,23). Bagheri ve ark. (24) yaptığı 25 vakalık çalışmada 23 olguya divertikülotomi, iki epifrenik divertiküllü olguya divertikülopeksi yaptıklarını bildirmişlerdir. Aynı çalışmada beş traksiyon divertiküllü olguya divertikülotomi sonrası mediastinal lenf nodu diseksiyonu eklenmiştir. Bizim çalışmamızda divertikülopeksi yöntemi kullanılmadı. Çalışmamızda sarkoidoz nedeni ile traksiyon divertikülü oluşan bir olguda divertikülotomiye lenf nodu diseksiyonu eklendi.

Sonuç olarak; özofagus divertikülleri nadir görülen patolojilerdir. Cerrahi dışı tedavilerin rolü sınırlı olduğu için semptomatik veya 5 cm'nin üzerindeki divertiküllerin yanı sıra, asemptomatik ve küçük divertiküllerde dahi operasyon önerilmektedir. Konvansiyonel açık cerrahi yaklaşımların yanında transoral ve minimal invaziv cerrahi teknikler de hızla kullanıma girmiş olup; düşük komplikasyon, morbidite ve mortalite oranlarına sahiptirler. Nadir rastlanan patolojiler olmasına rağmen konuyla ilgili daha geniş vaka serilerini içeren çalışmalara ihtiyaç vardır.

#### KAYNAKLAR

1. Achkar E. Esophageal diverticula. In: Castell DO, Richter JE, (Ed.). The Esophagus. 4. Ed., Philadelphia, Williams and Wilkins, Philadelphia, 2004.
2. Palanivelu C, Rangarajan M, Maheshkumar GS, Senthikumar R. Minimally invasive surgery combined with peroperative endoscopy for symptomatic middle and lower esophageal diverticula: a single institute's experience. Surg Laparosc Endosc Percutan Tech. 2008;18:133-8.
3. Ferreira LE, Simmons DT, Baron TH. Zenker diverticula: pathophysiology, clinical presentation, and flexible endoscopic management. Dis Esophagus. 2008;21:1-8.
4. Fernando HC, Luketich JD, Samphire J, Alvelo-Rivera M, Christie NA, Buenaventura PO, Landreneau RJ. Minimally invasive operation for esophageal diverticula. Ann Thorac Surg. 2005;80(6):2076-80.
5. Aly A, Devitt PG, Jamieson GG. Evolution of surgical treatment for pharyngeal pouch. Br J Surg. 2004 Jun;91(6):657-64.

6. Baker ME, Zuccaro G Jr, Achkar E, et al. Esophageal diverticular: patient assessment. *Semin Thorac Cardiovasc Surg.* 1999;11:326-6.
7. Thomas ML, Anthony AA, Fosh BG. Oesophageal diverticular. *Br J Surg.* 2001;88:629-42.
8. Tobin RW: Esophageal rings, webs, and diverticula. *J Clin Gastroenterol.* 1998;27:285-95.
9. Van Overbeek JJ. Pathogenesis and methods of treatment of Zenker's diverticulum. *Ann Otol Rhinol Laryngol.* 2003;112:583-93.
10. Conklin JH, Singh D, Katlic MR. Epiphrenic Esophageal Diverticula: Spectrum of Symptoms and Consequences *J Am Osteopath Assoc.* 2009;109:541-3.
11. Benacci JC, Deschamps C, Trastek VF, Allen M S, Daly RC, Pairolero PC. Epiphrenic diverticulum: results of surgical treatment. *Ann Thorac Surg.* 1993;55:1109-13.
12. Khan N, Ismail F, van de Werke IEA. Oesophageal pouches and diverticula: A pictorial review, *S Afr J Surg.* 2012;50(3):71-5.
13. Altorki NK, Sunagawa M, Skinner DB. Thoracic esophageal diverticula. Why is operation necessary? *J Thorac Cardiovasc Surg.* 1993;105:260-64.
14. Kilic A, Schuchert MJ, Awais O, Luketich JD, Landreneau RJ. Surgical management of epiphrenic diverticula in the minimally invasive era. *JSLs* 2009;13(2):160-4.
15. Fernando H C, Luketich J D, Samphire J, Alvelo-Rivera M, Christie AN, Buenaventura PO, et al. Minimally Invasive Operation for Esophageal Diverticula *Ann Thorac Surg.* 2005;80:2076-81.
16. Nehra D, Lord RV, DeMeester TR, Theisen J, Peters J H, Crookes PF, Bremner CG. Physiologic Basis for the Treatment of Epiphrenic Diverticulum *Ann Surg.* 2002 Mar; 235(3): 346-354.
17. Beiša V, Kvietkauskas M, Beiša A, Strupas K. Laparoscopic approach in the treatment of large epiphrenic esophageal diverticulum. *Wideochir Inne Tech Maloinwazyjne* 2016;10(4):584-8.
18. Bizzotto A, Iacopini F, Landi R, Costamagna G. Zenker's diverticulum: exploring treatment options. *Acta Otorhinolaryngol Ital.* 2013;33(4):219-29.
19. Richtsmeier WJ. Endoscopic management of Zenker diverticulum: the staple-assisted approach. *Am J Med.* 2003;115(Suppl. 3A):175S-178S.
20. Philippsen LP, Weisberger EC, Whiteman TS, Schmidt JL. Endoscopic stapled diverticulotomy: treatment of choice for Zenker's diverticulum. *Laryngoscope* 2000;110:1283-6.
21. Hirano Y, Takeuchi H, Oyama T, et al. Minimally invasive surgery for esophageal epiphrenic diverticulum: the results of 133 patients in 25 published series and our experience. *Surg Today* 2013;43:1-7
22. Keck T, Rozsasi A, Grün PM. Surgical treatment of hypopharyngeal diverticulum (Zenker's diverticulum). *Eur Arch Otorhinolaryngol* 2010;267:587-92.
23. Rizzetto C, Zaninotto G, Costantini M, Bottin R, Finotti E, Zanatta L, et al. Zenker's diverticula: feasibility of a tailored approach based on diverticulum size. *J Gastrointest Surg.* 2008;12:2057-64.
24. Bagheri R, Maddah G, Mashhadi MR, Haghi SZ, Tavassoli A, Ghamari MJ, Sheibani S. Esophageal diverticula: Analysis of 25 cases. *Asian Cardiovasc Thorac Ann.* 2014;22(5):583-7.