

SAFRAKESESİ POLİPLERİ VE TEDAVİSİ

GALLBLADDER POLYPS AND TREATMENT

Osman Nuri Dilek, FACS

Kocatepe Üniversitesi Tıp Fakültesi, Genel Cerrahi ABD.
Afyonkarahisar

J Surg Arts, 2008;1(2):12-19.

ÖZET

Safrakesesi polipleri yapılan karın USG incelemeleri sırasında genellikle rastlantısal olarak saptanan lezyonlardır. Toplumda hayat boyu rastlanma sıklığı %1-4'dür. Beş değişik tipte polip vardır. Kolesterol polipleri bütün vakaların %60'ını oluşturur. Genellikle multipl, saplı ve 2-20 mm çaptadırlar. Genellikle fokal veya yaygın kolesterolozisin bir sonucu olarak ortaya çıkarlar ve kanserleşmezler.

Adenomyomlar ikinci en sık karşılaşılan polipler olup, vakaların %25'ini oluştururlar. Sıklıkla soliter ve 10-20 mm büyüklüğe ulaşırlar ve kanserleşmezler.

Üçüncü sıklıkta görülen, inflamasyondan sorumlu hücreler, granülasyon ve fibröz doku karışımından oluşan inflamatuvar polipler vakaların %10'unu oluştururlar. Genellikle soliter ve 5-10 mm çaplı lezyonlardır. Bu üç grup polip bütün poliplerin %95'ini oluşturur ve kanserleşme riski yoktur.

Adenomlar ise safra kesesi poliplerinin %4'ünü oluştururlar ve premalign lezyonlardır. Adenomların yaklaşık 1/4'ü kanserleşir ve çapı 12 mm'yi geçen bütün adenomlar kanser hücresi taşırlar. Mide heterotopik dokusu, karsinoid, leiomyom, fibrom ve nörofibrom kaynaklı polipler ise çok nadir görülürler.

Poliplerin tanı, tedavi ve takibinde öncelikle ultrasonografi ve karın tomografisi faydalıdır. Riskli olduğu düşünülen vakalarda 6 aylık aralarla ultrasonografi tekrarlanmalıdır. Günümüzde en çok uygulanan yaklaşım çapı 10 mm'yi geçen poliplerde laparoskopik kolesistektomi yapılmasıdır. Endoskopik ultrasonografi yakın gelecekte tanı ve tedavinin belirlenmesinde en önemli araç olacak gibi gözükmektedir.

Anahtar kelimeler: Safrakesesi, polip, tedavi.

ABSTRACT

Gallbladder polyps are much less common than gallstones, and they are usually discovered as an incidental finding when an ultrasound of the abdomen is performed. The lifetime prevalence of gallbladder polyps ranges from 1% to 4%. Five types

of polyps are found in the gallbladder. Cholesterol polyps account for 60% of all gallbladder polyps; they are usually multiple and pedunculated and range in size from 2-10 mm. These polyps occur as part of focal or generalized cholesterosis of the gallbladder.

Adenomyomas represent the second most common type of gallbladder polyp. These account for 25% of gallbladder polypoid lesions and are usually solitary, ranging in size from 10-20 mm on average and are nonneoplastic.

Inflammatory polyps are the third most common type, accounting for 10% of all gallbladder polyps. These polyps consist of granulation tissue and fibrous tissue mixed with chronic inflammatory cells. They are generally solitary, and range in size from 5-10 mm. Totally, these 3 types of benign focal gallbladder lesions account for 95% of all gallbladder polyps and are not neoplasms.

Adenomas account for 4% of gallbladder polyps are potentially premalignant. All adenomas usually contain cancer are > 12-15 mm in size. Gallbladder cancer occurs in approximately a 1/4 ratio. Miscellaneous polyps are rare lesions and include heterotopic gastric glands, carcinoid tumors, leiomyomas, fibromas, and neurofibromas.

Management is usually guided by the characteristics of gallbladder polyps found on ultrasound, and abdominal tomography. Patients who are at high risk for surgery should have an ultrasound performed at 6-month intervals. The best treatment for gallbladder polyps is to surgically remove the gallbladder when polyps \geq 10 mm are present. Endoscopic ultrasound may become the standard of management in the future.

Key words: Gallbladder, polyp, treatment.

SAFRAKESESİ POLİPLERİ

Safrakesesi polipleri (SKP) mukozadan köken alan benign karakterli lezyonlardır. Günümüzde ultrasonografi (USG) ile yapılan incelemeler ve taramalar sırasında genellikle tesadüfi olarak (insidental) saptanırlar. Literatürde, kolesistektomi yapılmış vakaların %0.5-13.8'inde, polikliniklerde USG yapılan hastaların %1.5-4.5'inde ve safrakesesi taşı olan hastaların %4-8'inde polip görülebileceği bildirilmektedir (1,2). Polipler genellikle zararsız olmakla beraber, çapı 1 cm'yi aşan ve adenomatöz yapı özelliği gösteren vakalarda kanser gelişme ihtimali nedeniyle klinik önem arz etmektedir. Yapılan çalışmalarda; yaş, seks, kilo, gebelik durumu ve sayısı ile hormon kullanımı gibi taş oluşumundaki rolü bilinen faktörler ile polip oluşumu arasında bir bağlantı kurulamamıştır (3). Hastalık genellikle 40 yaşlarında ve kadınlarda daha sık olarak görülür. Çocukluk çağında; Peutz-Jeghers sendromu, lökodistro-

fi ve pankreatobiliyer malunion'lu hastalarda da görülebilir (4,5).

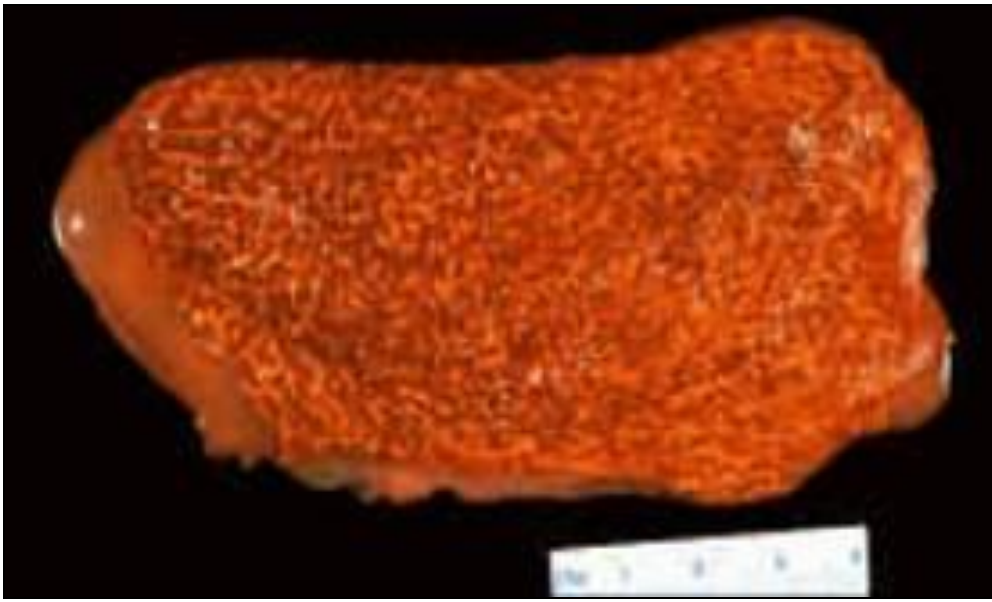
Safrakesesinde görülen polipoid lezyonlar öncelikle benign ve malign olarak ikiye ayrılırlar (Tablo 1). Malign olduğu saptanan polipoid lezyonlar safrakesesi kanseri olarak kabul edilirler. Malign poliplerden pedinküllü olanlar sıklıkla papiller, pedinkülsüz olanlar da nodüler tip poliplerdir. Histopatolojik bakımından genellikle adenokanserdirler. Ayrıca, melanom veya metastatik lezyonlarda saptanabilir (4-6).

Benign olanların çoğunluğu non-neoplastik (psödötümör) lezyonlar olarak kabul edilirler. Daha az görülen (%5-10) neoplastik tip benign poliplerin malignite potansiyeli vardır. Non-neoplastik polipler; kolesterol depolanmasıyla karakterli olanlar, inflamatuvar, granülomatöz, ektopik ve heterotopik dokuların hiperplazisiyle karakterli olanlar (adenomiyom) en çok bilinenleridir (Tablo 1) (5).

Tablo 1: Safrakesesi polipleri			
Benign	• Non-neoplastik	• Psödötümör	<ul style="list-style-type: none"> • Kolesterol • Kolesterolozis • Granülomatöz • Heterotopik • Hamartomlar • Mixt...
		• Adenomiyomlar	<ul style="list-style-type: none"> • Hiperplastik • Heterotopik ? • Lenfoid ?
		• İnflamatuvar	<ul style="list-style-type: none"> • Granulomatöz • İnflamatuvar...
	• Neoplastik	• Adenomlar	
		• Diğer	<ul style="list-style-type: none"> • Lipom • Leiomyom • Fibrom • Nörofibrom • Hemanjiyom...
Malign	<ul style="list-style-type: none"> • Adenokanser • Melanom • Clear cell • Metastatik • Diğer... 		

Kolesterol polipleri klinikte en sık karşılaşılan polipoid lezyonlardır. Tüm polipoid lezyonların %60'ını oluştururlar

(5). Ancak bu lezyonlar daha çok psödopolip olarak kabul edilirler. Kolesterol polipleri, kolesterol esterleri ve diğer lipidlerin (trigliserid ve esterifiye steroller..) kese mukozasının lamina propriasında bulunan makrofajlarca fagositozu sonucunda birikmesiyle oluşurlar. Lipidler benzer şekilde daha az olarak epitel ve stromal tabakalarda da depolanabilir. Birikmenin kolesterol metabolizmasındaki bir bozukluk sonucunda geliştiği sanılmaktadır (2,5). Kolesterol polipleri tek, multipl veya yaygın olabilirler. Genellikle 1 cm'den küçük (2-20 mm) ve sıklıkla multipl yerleşim gösterirler ve saplı olabilirler. Yaygın olan lezyonlar kolesterolosis olarak ifade edilirler (Resim 1).



Resim 1: Kolesterolosisde çilek görünümlü safrakesesi (strawberry gallbladder).

Hastalık ile kan kolesterol seviyesi arasında bir ilişki saptanamamıştır. 40-50 yaşındaki multipar kadınlarda daha sıklıkla görülür. Hastaların genellikle klinik belirtisi yoktur. Kolesterolosisde mukozaya, çapı 1 mm'den küçük sarı-yeşil renkli papiller çıkıntılarla halı deseni gibi bir görünüm kazanır. Bunlara Çilek görünümlü safrakesesi (Strawberry gallbladder) de denir (6,7).

Adenomyomlar safrakesesi duvarından gelişen hiperplastik non-neoplastik lezyonlardır. Kolesterol poliplerinden sonra en sık karşılaşılan benign polipoid lezyonlardır (%25) (2,5). Genellikle kolesistit atakları sırasında inflamatuvar cevap oluşmaksızın mukozanın hiperplazisi sonucunda geliştiği kabul edilen lezyonlardır. Kansereleşme riskinin olmadığı kabul edilmekle beraber kanserle karışabilirler (5).

İnflamatuvar tip polipler sıklıkla kronik iltihaplı veya inflamasyonlu taşlı keselerle beraber görülürler. Mukozada

oluşan lokal inflamatuvar cevap sonucu oluştukları kabul edilmektedir. Yapısında inflamasyondan sorumlu hücreler, granülasyon ve fibröz doku elemanları bulunur ve benign karakterli polipoid lezyonların %10'unu oluştururlar (2,5). Lezyon lümenine doğru uzanan, saplı ve damarlanması olan polipoid yapı şeklindedir. Malignite potansiyeli yoktur.

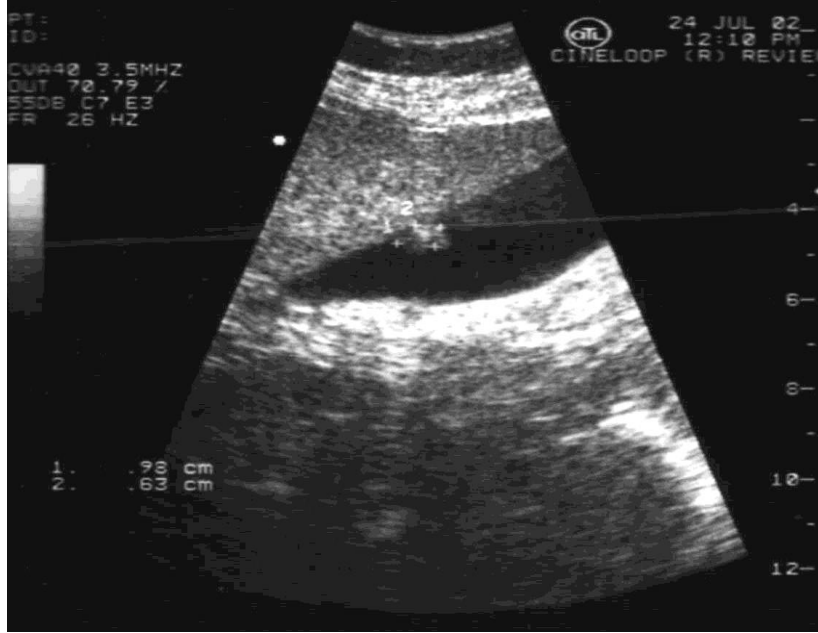Mide heterotopik dokusu, karsinoid tümör, leiomyom, fibrom ve nörofibrom olarak tanımlanabilen diğer polipler ise çok nadir görülürler (5). Lenfoid polipler saplı/sapsız üzeri mukosa ile örtülü lezyonlardır. Bazılarında *Salmonella typhi* etkeni saptanabilir (6,8).

Neoplastik poliplerin en sık karşılaşılanı adenomlardır. Ancak tüm polipoid lezyonların %4'ünü oluştururlar (5). Safra kesesi mukozasından menşey alan lezyonlar tek veya multipl olabilir. Multipl olanlara papillomatozis de denir. Papiller ve tubuler olmak üzere iki tipi vardır. Prekanseroz lezyonlar olarak kabul edilirler. Çapı 1 cm'den daha büyük olanlarda kanserleşme riski oldukça yüksektir. Adenomların yaklaşık 1/4'ü kanserleşir ve çapı 12 mm'yi geçen bütün adenomların kanser hücresi taşıdığı ifade edilmektedir (5). Yapılan başka çalışmalarda da çapı 1 cm'den büyük neoplastik poliplerde kanser görülme riski %25-75 olarak bildirilmektedir (8,9).

Gerçek polipler ve kolesterol polipleri genellikle bir şikayete sebep olmazlar (2). Kolesterol polipleri safra kesesi taşları gibi zaman zaman karın ağrısı ve hatta nadiren pankreatite yol açabilirler. Saplı polipler nadiren koparak, kolik tarzı ağrı, sarılık ve kolanjit tablosu oluşturabilir. Literatürde hemobilia ve mekanik iktere (kolestaz) yol açan vakalar da bildirilmiştir.

Hastalığın tanısında USG çok önemlidir (10). Vakaların çoğu klinik belirti vermediği için, diğer sebeplerle yapılan rutin incelemeler sırasında tesadüfen saptanırlar. USG ile incelemede kese duvarına fikse, akustik gölgesi olmayan, kese lümenine doğru uzanan yumuşak doku protrüzyonları şeklinde görülürler (Resim 2). Tanıda USG'nin hassasiyeti ve spesifitesi tomografi ve MRI gibi diğer tanı metodlarına göre daha fazladır (10,11). Polip(ler)in lokalizasyonu, görünümü, sayısı, saplı olup olmadığı ve büyüklüğü hakkında elde edilecek veriler ile ayırıcı tanı yapılabilir. Ancak lezyonun kanser içerip içermediği konusunda net bir ayırım yapılamaz. Bu konuda kanserli olan lezyonlarda kanlanmanın daha fazla olduğunu gösterebilen doppler USG ile incelemenin yardımcı olabileceği belirtilmektedir. Endoskopik USG (EUS) ile lezyonun ekojenitesi, yapısı ve çapı daha detaylı değerlendirilebilmektedir (11). Sugiyama ve ark. EUS ve konvansiyonel USG ile yaptıkları klinik tarama çalışmasında; polipoid lezyonların tanımlanmasında EUS ile lezyonun %97 doğrulukta, normal USG ile ise %76 doğrulukta tanımlayabildiklerini belirtmişlerdir (11). Son yıllarda, FDG ile yapılan PET çalışmalarıyla malignite içeren polipoid lez-

yonların ayırıcı tanısının daha iyi yapılabileceği bildirilmektedir (12). Kesin ayırıcı tanı için USG eşliğinde perkutan transhepatik ince iğne aspirasyon biyopsisi (USG guided PC FNAB) yapılmasını öneren yazarlar vardır (8).



Resim 2: Safrakesesi polibinin USG görünümü.

Hastalığın tedavisinde yapılacak işlem laparoskopik kole-sistektomidir (13). Ancak ameliyatın zamanlaması konusunda tartışma ve tereddütler vardır (Şekil 1). Klinik şikayetleri olan hastalarda ameliyat yapılması konusunda fikir birliği vardır. Genel olarak 50 yaşın üzerindeki hastalarda, polip çapı 1 cm üzerinde olanlarda, iki USG arasında polip çapında hızlı büyüme tesbit edilenlerde, sesil ve solid olanlarda, polip ile beraber taş saptananlarda ve üçten fazla milimetrik polip olan vakalarda kolesistektomi önerilmektedir (13, 14). Özellikle non-neoplazik ve 1 cm altındaki polipoid lezyonlarda 6 ayda bir USG ile takip ("watch-and-wait strategy") önerilmektedir (13,15).

Kanser düşünülen vakalarda ise açık kolesistektomi tercih edilmelidir (14). Ancak laparoskopik kolesistektomi yapılan ve patolojik inceleme sonucunda malignite saptanan vakaların %30-50'sinde lokal nüks görüldüğü bildirilmektedir (13, 15, 16). Bu vakalarda lezyonun yerine ve özelliklerine göre kısmi karaciğer rezeksiyonları, wedge rezeksiyon veya sağ hepatektomi planlanabilir Tümörün lokalize olduğu vakalarda genellikle 1 cm sağlam karaciğer dokusu (free margin) içeren parsiyel karaciğer rezeksiyonları tercih edilmektedir. Ayrıca hiler lenf bezi diseksiyonu öneren yazarlar da vardır (15-17)).

6. Yıldırım M, Erkan N, Yakan S, Boz A, Vardar E: Safra-kesesi polipleri: 33 olgunun retrospektif analizi. ADÜ Tıp Fakültesi Dergisi, 2005;6(1):27-30.
7. Collett JA, Allan RB, Chisholm RJ, Wilson IR, Burt MJ, Chapman BA. Gallbladder polyps: prospective study. Journal of Ultrasound in Medicine, 1998(17);4:207-211.
8. Wu SS, Lin KC, Soon MS, Yeh KT. Ultrasound-guided percutaneous transhepatic fine needle aspiration cytology study of gallbladder polypoid lesions. Am J Gastroenterol., 1996;91(8):1591-4.
9. Zakko WF, Zakko SF. Gallbladder polyps and cholesterosis. <http://patients.uptodate.com/topic.asp?file=biliaryrt/14881>
10. Erden A, Songür Y, Şahin T, Alimoğlu E, Cumhuri T, Te- muçin G. The role of color Doppler ultrasonography in the differentiation of gallbladder lesions. The Turkish Journal of Gastroenterology, 1999;10(2): 132-137.
11. Sugiyama M, Atomi Y, Yamato T. Endoscopic ultrasono- graphy for differential diagnosis of polypoid gall bladder lesions: analysis in surgical and follow up series. Gut, 2000; 46(2):250-4.
12. Koh T, Taniguchi H, Kunishima S, Yamagishi H. Possi- bility of differential diagnosis of small polypoid lesions in the gallbladder using FDG-PET. Clin Positron Imaging, 2000; 3(5):213-218.
13. Ljubacic N, Zovak M, Doko M, Vrkljan M, Videc L. Ma- nagement of gallbladder polyps: An optimal strategy proposed. Acta Clin Croat, 2001;40:57-60.
14. Mainprize KS, Gould SW, Gilbert JM. Surgical manage- ment of polypoid lesions of the gallbladder. Br J Surg., 2000; 87(4):414-7.
15. Chattopadhyay D, Lochan R, Balupuri S, Gopinath BR, Wynne KS. Outcome of gall bladder polypoidal lesions detected by transabdominal ultrasound scanning: A nine year experience. World J Gastroenterol, 2005;11(14):2171-2173.
16. Kubota K, Bandai Y, Noie T, Ishizaki Y, Teruya M, Makuuchi M. How should polypoid lesions of the gallbladder be treated in the era of laparoscopic cholecystectomy? Surgery, 1995;117(5):481-7.
17. <http://www.surgery.usc.edu/divisions/tumor/pancreasdi seases/web%20pages/BILIARY%20SYSTEM/Gallbladder%20cancer.html>

İletişim

Dr.Osman Nuri Dilek

Kocatepe Üniversitesi Tıp Fakültesi, Genel Cerrahi ABD, Afyonkarahisar.

E-posta: ondilek@hotmail.com